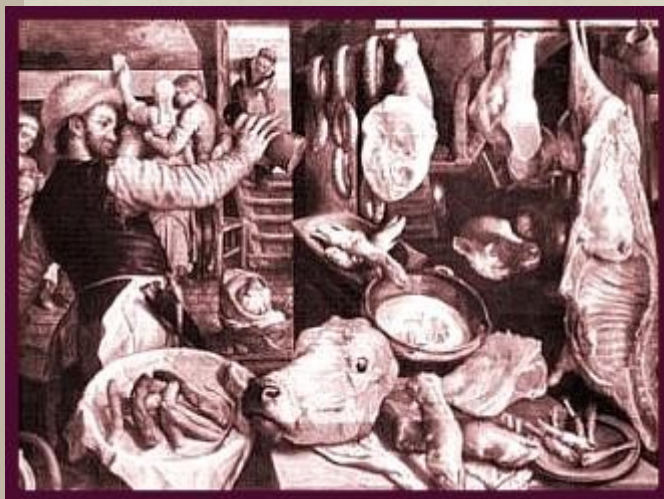


La
visita sanitaria
post-mortem
secondo
la normativa vigente



Indice

■	I sei punti fondamentali dell'attività ispettiva di un veterinario ufficiale	Pag. 01
■	La visita sanitaria Post-Mortem: punto cruciale nell'ispezione delle carni fresche	Pag. 03
■	La visita sanitaria Post-Mortem secondo il Regolamento CE 854/04: schede applicative	Pag. 05
	• Bovini di età > a 6 settimane	Pag. 05
	• Bovini di età < a 6 settimane	Pag. 08
	• Ovicaprini	Pag. 11
	• Solipedi domestici	Pag. 14
	• Suini	Pag. 17
■	Atlante illustrativo dell'esame sanitario Post-Mortem	Pag. 20
	• Esame ispettivo della testa	Pag. 20
	• Esame ispettivo degli organi toracici e del diaframma	Pag. 27
	• Esame ispettivo degli organi addominali	Pag. 37
■	Alcuni riscontri anatomo-patologici al macello e loro cause	Pag. 51
	• Sistema digerente	Pag. 51
	• Apparato urinario	Pag. 69
	• Apparato cardiocircolatorio	Pag. 74
	• Apparato respiratorio	Pag. 78
■	Riferimenti bibliografici	Pag. 83
■	Ringraziamenti	Pag. 84

Presentazione

La pubblicazione del manuale *“La visita sanitaria post-mortem secondo la normativa vigente”*, si inserisce nell’attività di formazione e divulgazione che da sempre ha caratterizzato l’Istituto Zooprofilattico Sperimentale delle Regioni Lazio e Toscana.

Alla formazione per altro viene assegnato un ruolo di primaria importanza anche dalla stessa Unione Europea, a titolo di esempio basti ricordare i principi fondamentali del cosiddetto “Pacchetto Igiene”.

Con la pubblicazione del presente manuale abbiamo inteso dare un pratico supporto, proprio a quei colleghi che sono chiamati a svolgere sul campo la propria attività, in particolare nella catena di macellazione.

Si tratta, nei nostri auspici, di uno strumento pratico, molto didascalico e corredato di una interessante rassegna fotografica riferita alla specie bovina.

Oltre alla pubblicazione del presente volume sono previsti in seguito altri contributi: citiamo in anteprima quello sul *“Benessere animale degli animali al macello”* e quello sulla *“Attività di campionamento ufficiale degli alimenti di origine animale”*.

Si tratta di una attività di divulgazione importante e puntuale riferita a tematiche cogenti e mai banali.

I complimenti miei personali e di tutta la Direzione aziendale a tutti i colleghi del Centro Studi Regionale per l’Analisi e la Valutazione del Rischio Alimentare per il lavoro svolto.

Il Direttore Sanitario dell’ Istituto Zooprofilattico
Sperimentale del Lazio e della Toscana

Dott. Remo Rosati

Introduzione

Nell'ambito della revisione della legislazione sull'igiene dei prodotti alimentari ("pacchetto igiene"), l'Unione Europea ha definito, negli ultimi anni, un quadro comunitario per i controlli ufficiali sui prodotti di origine animale destinati al consumo umano. Più in dettaglio, nel Regolamento 854/2004 CE, le attività ispettive presso i macelli che commercializzano carni fresche vengono affidate ad un veterinario ufficiale il cui ruolo è ben definito dalla stessa normativa. Nel contesto dei compiti cogenti che egli deve eseguire, l'ispezione sanitaria post-mortem delle carni e dei visceri rappresenta un elemento cruciale per l'emissione del giudizio di edibilità delle carni ed è, allo stesso tempo, una fonte di informazione essenziale relativa allo stato sanitario degli animali. I riscontri dell'esame ispettivo post-mortem, infatti, sono indispensabili per decretare la commerciabilità delle carni e per guidare gli interventi di carattere sanitario negli allevamenti al fine di prevenire e controllare alcune patologie del bestiame.

La Commissione Europea, nel suo ruolo di custode dei trattati della Comunità europea, è responsabile di assicurare che la legislazione comunitaria sulla sicurezza alimentare, sulla sanità e benessere degli animali sia correttamente applicata e fatta rispettare nei diversi Stati Membri. Come organo tecnico della Commissione, l'Ufficio veterinario per gli alimenti (FVO) svolge un ruolo importante nel conseguimento di questo compito e a tal fine, ogni anno, sviluppa un programma di controllo identificando le aree ed i paesi nei quali saranno effettuate le verifiche. Al termine delle ispezioni vengono redatte delle relazioni con i risultati, le conclusioni ed eventuali raccomandazioni.

In Italia, una recente ispezione dell' FVO eseguita anche presso la Regione Lazio, ha messo in evidenza diverse criticità tra le quali l'incompletezza della visita sanitaria post-mortem. In considerazione, quindi, dell'importanza e dell'obbligatorietà della stessa, l'IZSLT nella figura del CSRA e su mandato della Regione Lazio, ha ritenuto utile predisporre un opuscolo divulgativo nel quale fossero elencati i punti cruciali di tale atto ispettivo. L'intento del presente lavoro, è quello di fornire agli operatori delle A.A.S.S.L.L. uno strumento di immediata e facile consultazione che possa essere d'aiusilio al compito richiesto.

L'opuscolo si compone di una prima parte nella quale viene riassunto quanto previsto dalla normativa comunitaria (Regolamento 854/2004 CE) mediante l'inserimento di schede applicative specifiche per le ispezioni dei bovini, ovicaprini, suini ed equini. Nella seconda sezione è presente un atlante nel quale, riferendosi al bovino quale specie tipo dell'esame ispettivo anatomico-patologico, viene illustrata per apparati la visita sanitaria post-mortem del veterinario ufficiale. Infine la terza parte dell'elaborato, elenca brevemente alcuni riscontri necroscopici di facile reperto durante la visita ispettiva post-mortem.

La presente edizione, che contiene delle indicazioni generali e fa riferimento nella sua parte illustrata alla specie bovina, verrà in seguito integrata con degli ulteriori atlanti sull'esame post-mortem delle principali specie animali di interesse.

L'opuscolo e le integrazioni che seguiranno, rappresentano il principio di un percorso formativo che il CSRA intende svolgere, al fine di supportare alcune delle attività cogenti del veterinario ufficiale.

Oltre alle pubblicazioni sulla visita sanitaria post-mortem, a completamento del suddetto *iter*, verranno elaborati degli opuscoli sul benessere animale al macello e sull'attività di campionamento ufficiale degli alimenti di origine animale. Infine, verrà redatto un piccolo manuale che aiuti gli operatori nella compilazione dei verbali di campionamento in uso presso la regione Lazio allo scopo di uniformare le procedure operative e di richiesta delle prove.

Il Responsabile del Centro Studi per l'Analisi
e la Valutazione del Rischio Alimentare

Dott. Stefano Saccares

I SEI PUNTI FONDAMENTALI DELL'ATTIVITÀ ISPETTIVA DI UN VETERINARIO UFFICIALE

Il Reg. CE 854/04 che stabilisce norme specifiche per l'organizzazione di controlli ufficiali sui prodotti di origine animale destinati al consumo umano, descrive in dettaglio gli obblighi del veterinario ufficiale, ovvero un veterinario che abbia superato un esame dell'Autorità Competente volto ad accertare la sua idoneità, per quanto attiene le mansioni da svolgere nel controllo delle carni fresche.

Il veterinario ufficiale deve infatti, eseguire ispezioni nei macelli che commercializzano carni fresche, nei centri di lavorazione della selvaggina e nei laboratori di sezionamento. Queste attività vengono schematizzate in 6 punti chiave:

I SEI PUNTI FONDAMENTALI DELL'ATTIVITÀ ISPETTIVA DI UN VETERINARIO UFFICIALE:



1. raccogliere informazioni sulla catena alimentare;
2. effettuare un' ispezione ante-mortem;
3. verificare il benessere degli animali;
4. eseguire un' **ISPEZIONE POST-MORTEM**;
5. controllare la gestione del materiale specifico a rischio;
6. verificare dove previsto o necessario, il corretto campionamento per le prove di laboratorio.

Analisi breve di alcuni punti chiave nell'ispezione delle carni fresche:



Raccogliere informazioni sulla catena alimentare: il veterinario ufficiale deve tenere in considerazione:

- I **registri tenuti presso l'azienda** di provenienza degli animali destinati alla macellazione ed i risultati delle analisi e dei controlli effettuati in azienda;
- I **certificati ufficiali** che accompagnano gli animali e le eventuali dichiarazioni fatte dai veterinari che effettuano i controlli a livello della produzione primaria;
- Le **misure aggiuntive atte a garantire la sicurezza degli alimenti** nella catena alimentare, qualora gli operatori del settore alimentare le adottino.



Effettuare un' ispezione ante-mortem di tutti gli animali prima della macellazione entro 24 h dall'arrivo al macello e meno di 24 h prima della macellazione ed un esame clinico accurato di tutti gli animali scartati dall' OSA o dall' assistente. In caso di macellazione d' emergenza fuori dal macello o di selvaggina cacciata, il veterinario ufficiale non potendo effettuare l' ispezione ante-mortem, esamina la dichiarazione di accompagnamento della carcassa dell' animale rilasciata dal veterinario che ha effettuato il controllo sanitario in azienda. In altri casi (suini domestici, pollame, selvaggina d' allevamento), su decisione dell' Autorità Competente, l' ispezione ante-mortem può essere effettuata nell' azienda di provenienza. In tali casi, il veterinario ufficiale presso il macello può e deve effettuare l' ispezione ante-mortem soltanto quando e nella misura specificati.



Verificare il benessere degli animali controllando la conformità alle norme comunitarie e nazionali relative al benessere degli animali.



Controllare la gestione dei materiali specifici a rischio e di altri sottoprodotti animali in conformità alle specifiche norme comunitarie, verificando che siano messe in atto le misure necessarie per evitare di contaminare le carni durante la macellazione.



Verificare il corretto campionamento per le prove di laboratorio previste dalla normativa vigente o necessarie e controllare che i materiali prelevati siano adeguatamente identificati, manipolati ed inviati al laboratorio idoneo.

LA VISITA SANITARIA POST-MORTEM: PUNTO CRUCIALE NELL' ISPEZIONE DELLE CARNI FRESCHE

Obiettivi della visita sanitaria post-mortem:



- a. Rilevare malattie di significato sanitario pubblico per le persone e gli animali;
- b. Individuare la contaminazione accidentale o volontaria di sostanze non consentite o a livelli superiore rispetto a quelli ammessi dalla normativa vigente;
- c. Verificare l' assenza di lesioni visibili importanti per il benessere animale;
- d. Riscontrare eventuali altre contaminazioni.

Cosa fare:

Immediatamente dopo la macellazione la carcassa e le frattaglie che l' accompagnano devono essere sottoposte ad un' ispezione post-mortem.

**Tutte le superfici esterne
devono essere esaminate !!!**

A tale scopo potrebbero essere necessarie una manipolazione minima della carcassa e delle frattaglie o speciali attrezzature tecniche. Occorre prestare un' attenzione particolare **all' individuazione delle zoonosi** e delle **malattie secondo gli elenchi ufficiali dell' OIE.** La velocità della catena di macellazione ed il numero dei membri del personale ispettivo presente durante la visita sanitaria, devono essere tali da consentire un' ispezione adeguata.

**Palpazione, incisione e prove
di laboratorio se
previste o necessarie !!!**

Questi esami vengono eseguiti nel caso in cui sia necessario per giungere ad una diagnosi definitiva. Possono inoltre essere effettuati per individuare la presenza di una malattia degli animali, di agenti contaminanti indesiderati o una non conformità rispetto ai criteri microbiologici. Il veterinario ispettore può infine eseguire tali indagini ogni qualvolta esistano altri fattori che potrebbero inficiare l' idoneità al consumo umano delle carni o determinare delle restrizioni all' utilizzazione delle stesse ed in particolare nel caso di animali sottoposti a macellazione d' emergenza.

Per eseguire l' ispezione post-mortem, il veterinario ufficiale deve disporre che le carcasse dei solipedi domestici, dei bovini di età superiore ai sei mesi e dei suini domestici di età superiore alle quattro settimane siano tagliate a metà longitudinalmente lungo la colonna vertebrale. Se ciò risulta necessario per l' ispezione, può inoltre far eseguire il taglio longitudinale di qualunque testa o carcassa. Tuttavia, in situazioni particolari (abitudini alimentari, progresso tecnologico o di condizioni sanitarie specifiche) l' Autorità Competente può autorizzare la presentazione all' ispezione di carcasse non tagliate a metà di solipedi domestici, bovini di età superiore ai sei mesi e suini domestici di età superiore alle quattro settimane.

**Palpazione, sezionamento o
incisione devono essere
effettuate minimizzando la
contaminazione della carne !!!**

















Se viene eseguita una macellazione di emergenza, prima di essere dichiarata idonea per il consumo umano la carcassa deve essere sottoposta il prima possibile ad un' ispezione post-mortem delle carni.

La visita sanitaria post-mortem secondo il Regolamento CE 854/04: schede applicative

SCHEMA DELLA VISITA SANITARIA POST-MORTEM NEI



PARTI/ORGANI DA ESAMINARE	Esame visivo	Palpazio- ne	Incisione	Asportazio- ne	Note
Testa,gola					
Linfonodi sottomascellari parotidei e retrofaringei					
Masseteri esterni			 (*)		(*) Due incisioni parallele alla mandibola
Masseteri interni			 (*)		(*) Incisione lungo un unico piano
Lingua (*)					(*) Isolata per esplorare bocca e retrobocca
Bocca e retro Bocca				 (o)	(o) Asportazione delle amigdale
Esofago					

PARTI/ORGANI DA ESAMINARE	Esame visivo	Palpazione	Incisione	Asportazione	Note
Trachea e bronchi (principali ramificazioni)			 (*)		(*) Mediante taglio longitudinale se destinati a consumo umano
Polmoni			 (*)		(*) Nel 3° inf. perp. al loro asse maggiore, se destinati al consumo umano
Linfonodi Bronchiali e mediastinici					
Pericardio					
Cuore			 (*)		(*) Longitudinale, aprendo i ventricoli e tagliando il setto interventricolare
Diaframma					
Fegato			 (*)		(*) Sulla faccia gastrica e alla base del lobo caudato
Linfonodi Periportal					


















PARTI/ORGANI DA ESAMINARE	Esame visivo	Palpazione	Incisione	Asportazione	Note
Linfonodi Pancreatici					
Tubo gastroenterico e mesenterico					
Linfonodi Gastrici			 (*)		(*) Se del caso
Linfonodi Mesenterici			 (*)		(*) Se del caso
Milza		 (*)			(*) Se del caso
Reni e Linfonodi Renali			 (*)		(*) Se del caso
Pleura e peritoneo					
Organi genitali	 (*)				(*) Dell'utero
Mammella e Linfonodi Sopramammari			 (*)		(*)
















(*) Nella vacca, le mammelle, se destinate al consumo umano, devono essere aperte con profonda incisione fino ai seni galattiferi ed i linfonodi sopramammari devono essere incisi salvo quando essi sono esclusi dal consumo umano

SCHEMA DELLA VISITA SANITARIA POST-MORTEM NEI BOVINI DI ETA' < A 6 SETTIMANE














PARTI/ORGANI DA ESAMINARE	Esame visivo	Palpazione	Incisione	Asportazione	Note
Testa,gola					
Linfonodi Retrofaringei					
Lingua (*)					(*) Isolata per esplorare bocca e retrobocca
Bocca e retrobocca					
Amigdale					
Esofago					

PARTI/ORGANI DA ESAMINARE	Esame visivo	Palpazione	Incisione	Asportazione	Note
Trachea e bronchi (principali ramificazioni)			 (*)		(*) Mediante taglio longitudinale se destinati a consumo umano
Polmoni			 (*)		(*) Nel 3° inf. perp. al loro asse maggiore, se destinati al consumo umano
Linfonodi Bronchiali e mediastinici					
Pericardio					
Cuore			 (*)		(*) Longitudinale, aprendo i ventricoli e tagliando il setto interventricolare
Diaframma					
Fegato			 (°)		(°) Se del caso
Linfonodi Periportal			 (°)		(°) Se del caso



















PARTI/ORGANI DA ESAMINARE	Esame visivo	Palpazione	Incisione	Asportazione	Note
Tubo gastroenterico e mesenterico					
Linfonodi Gastrici			 (°)		(°) Se del caso
Linfonodi mesenterici			 (°)		(°) Se del caso
Milza		 (°)			(°) Se del caso
Reni e Linfonodi Renali			 (°)		(°) Se del caso
Pleura e peritoneo					
Regione ombelicale e articolazione			 (*)		(*) In caso di dubbio aprire regione ombelicale. Esame del liquido sinoviale

SCHEMA DELLA VISITA SANITARIA POST-MORTEM NEGLI OVICAPRINI



PARTI/ORGANI DA ESAMINARE	Esame visivo	Palpazio- ne	Incisione	Asportazio- ne	Note
Testa	 (*) (o)				(*) Dopo scuoiamento
Linfonodi parotidei e retrofaringei	 (**)(o)				(**) Solo in caso di dubbio
Lingua	 (**)(o)				(**) Se del caso
Gola e bocca	 (**)(o)				(**) Se del caso
Esofago			 (°)		(°) In caso di dubbio
Trachea			 (°)		(°) In caso di dubbio
Polmoni			 (°)		(°) In caso di dubbio

(o) Esame non necessario se la testa è esclusa al consumo umano

PARTI/ORGANI DA ESAMINARE	Esame visivo	Palpazione	Incisione	Asportazione	Note
Linfonodi Bronchiali e mediastinici			 (°)		(°) In caso di dubbio
Pericardio					
Cuore			 (°)		(°) In caso di dubbio
Diaframma					
Fegato			 (*)		(*) Sulla faccia gastrica per l'esame dei dotti biliari
Linfonodi Periportal					
Tubo gastroenterico e mesenterio					
Linfonodi gastrici e mesenterici					
Milza		 (°)			(°) Se necessario
Reni e Linfonodi Renali			 (°)		(°) Se necessario






















PARTI/ORGANI DA ESAMINARE	Esa- me visivo	Palpazio- ne	Incisione	Asportazio- ne	Note
Pleura e peritoneo					
Organi genitali					
Mammella e Linfonodi Sopramammari					
Regione ombelicale ed articolazioni	 (*)	 (°)	 (*) (°)		(*) Nei giovani










(°) In caso di dubbio incisione della regione ombelicale e delle articolazione con esame visivo del liquido sinoviale.

SCHEMA DELLA VISITA SANITARIA POST-MORTEM NEI SOLIPEDI DOMESTICI



PARTI/ORGANI DA ESAMINARE	Esame visivo	Palpazione	Incisione	Asportazione	Note
Testa, gola					
Linfonodi sottotomascellari, parotidei e retrofaringei					(°) Se necessario
Gola	 (*)				(*) Previa separazione della lingua
Lingua					
Esofago					
Trachea e bronchi (principali ramificazioni)				 (*)	(*) Mediante taglio longitudinale se destinati a consumo umano
Polmoni				 (*)	(*) Nel 3° inf. perp. al loro asse maggiore, se destinati al consumo umano

PARTI/ORGANI DA ESAMINARE	Esame visivo	Palpazione	Incisione	Asportazione	Note
Amigdale					
Linfonodi Bronchiali e mediastinici			 (*)		(*) Se necessario
Pericardio					
Cuore			 (*)		(*) Longitudinale, aprendo i ventricoli e tagliando il setto interventricolare
Diaframma					
Fegato e linfonodi periportal			 (°)		(°) Se necessario
Tubo gastroenterico e mesenterio					
Linfonodi Gastrici e mesenterici			 (°)		(°) Se necessario
Milza		 (°)			(°) Se necessario
Reni		 (°)	 (°)		(°) Se necessario

PARTI/ORGANI DA ESAMINARE	Esame visivo	Palpazione	Incisione	Asportazione	Note
Linfonodi renali			 (°)		(°) Se del caso
Pleura e peritoneo					
Organi genitali	 (*)				(*) Negli stalloni e nelle giumente
Mammella e Linfonodi Sopramammari			 (*)		(*) Se necessario, dei linfonodi sopramammari
Regione ombelicale ed articolazioni (*)			 (°)		(*) Nei giovani (°)

(°) In caso di dubbio aprire regione ombelicale e articolazioni ed esaminare liquido sinoviale

Nei cavalli grigi o bianchi, ricerca della melanosì o dei melanomi in corrispondenza dei muscoli e dei linfonodi delle spalle; i reni devono essere isolati ed esaminati mediante incisione dell'intero organo.

Le carcasse di solipedi sono sottoposte ad un esame volto ad individuare la trichinosi.

Se del caso, i solipedi sono esaminati per accertare l'eventuale presenza di morva. La ricerca della morva nei solipedi include un esame accurato delle mucose della trachea, della laringe, delle cavità nasali, dei seni e delle loro ramificazioni, previa spaccatura mediana della testa e ablazione del setto nasale.

SCHEMA DELLA VISITA SANITARIA POST-MORTEM NEI SUINI**



PARTI/ORGANI DA ESAMINARE	Esame visivo	Palpazione	Incisione	Asportazione	Note
Testa, gola, lingua, bocca e retrobocca					
Linfonodi Sottomascolari					
Esofago					
Trachea e bronchi (principali ramificazioni)			 (*) (°)		(*) Mediante taglio longitudinale (°) solo se destinati all'alimentazione umana
Polmoni			 (*) (°)		(°) solo se destinati all'alimentazione umana (*) Nel 3° inf. perp. al loro asse maggiore
Linfonodi Bronchiali e mediastinici					
Pericardio					

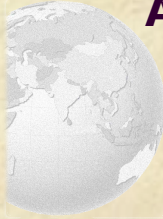PARTI/ORGANI DA ESAMINARE	Esame visivo	Palpazione	Incisione	Asportazione	Note
Cuore			 (*)		(*) Longitudinale, aprendo i ventricoli e tagliando il setto interventricolare
Diaframma					
Fegato e linfonodi periportal					
Tubo gastroenterico e mesenterio					
Linfonodi gastrici e mesenterici			 (°)		(°) Se del caso
Milza		 (°)			(°) Se del caso
Reni e Linfonodi Renali			 (°)		(°) Se del caso
Pleura e peritoneo					
Organi genitali					

PARTI/ORGANI DA ESAMINARE	Esame visivo	Palpazione	Incisione	Asportazione	Note
Mammella e Linfonodi Sopramammari			 (*)		(*) Nella scrofa, i linfonodi sopramammari
Regione ombelicale e articolazione (*)	 (*)		 (°)		(*) Nei giovani (°)

(°) In caso di dubbio incisione della regione ombelicale e apertura delle articolazioni

Le carcasse dei suini sono sottoposte a un esame volto a individuare la trichinosi.

****** L' Autorità Competente può decidere, sulla base di dati epidemiologici o di altra natura trasmessi dall' azienda, che i suini da ingrasso stabulati dallo svezzamento in sistemazioni controllate, in sistemi di produzione integrati, debbano in alcuni casi essere sottoposti soltanto all'ispezione visiva.

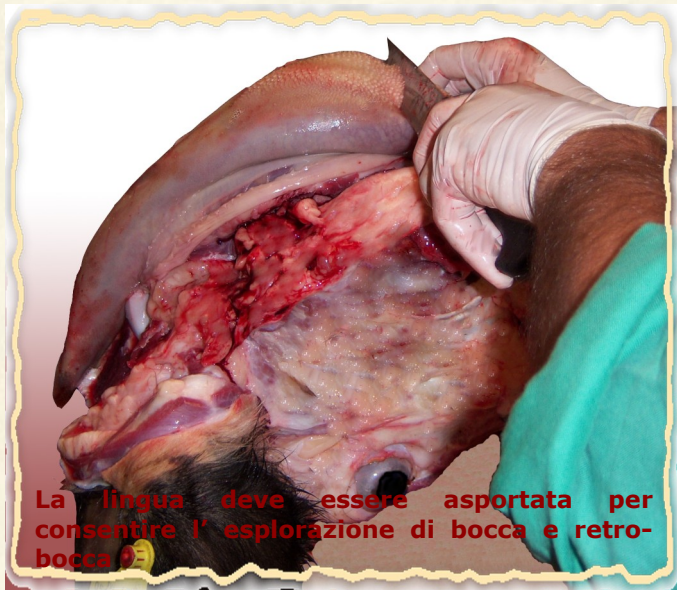

ATLANTE ILLUSTRATO DELL'ESAME SANITARIO POST-MORTEM*



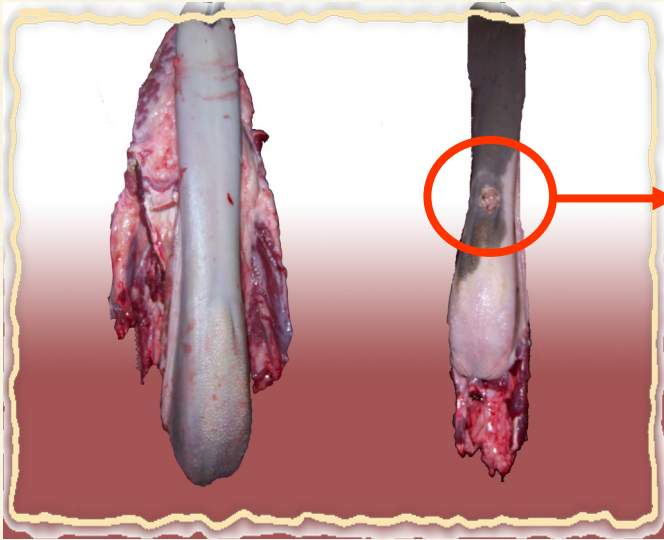
ESAME ISPETTIVO DELLA TESTA

A) Lingua



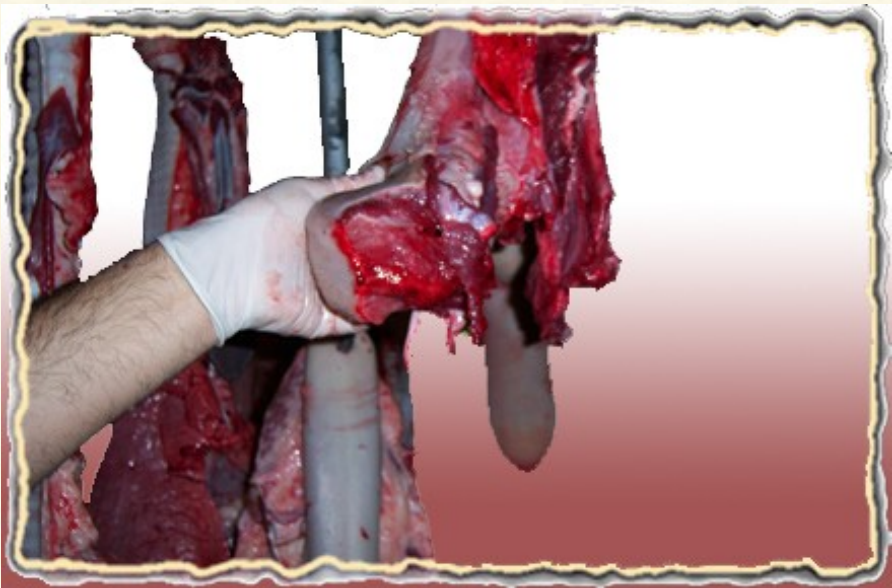
La lingua deve essere asportata per consentire l'esplorazione di bocca e retro-bocca.

*Le immagini si riferiscono alla macellazione di bovini adulti



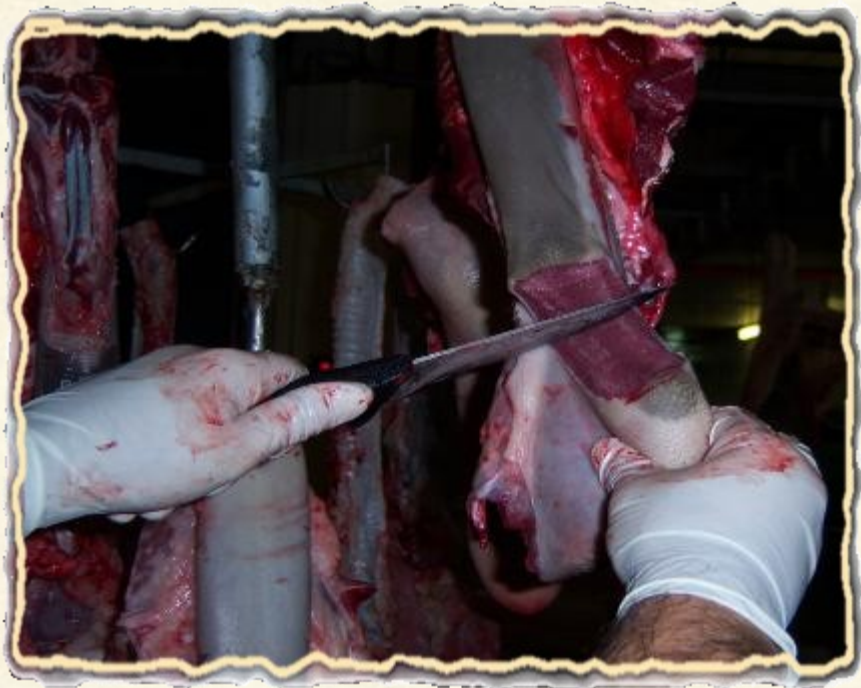**Lesione di tipo
ulcerativo**

A.2) Palpazione della lingua



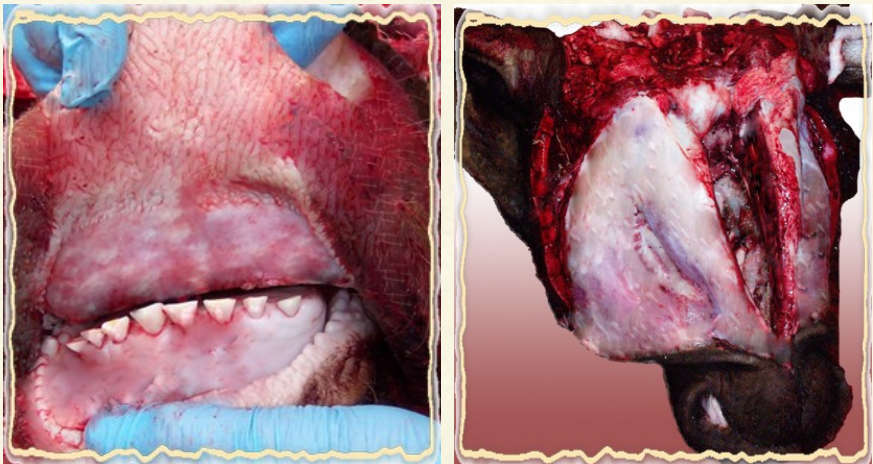
A.3) Eventuale incisione *

* L' incisione deve essere praticata a tutto spessore; in questo caso per motivi tecnici, è stata effettuata una sezione trasversale sebbene il taglio longitudinale consenta una migliore identificazione di eventuali lesioni o anomalie.



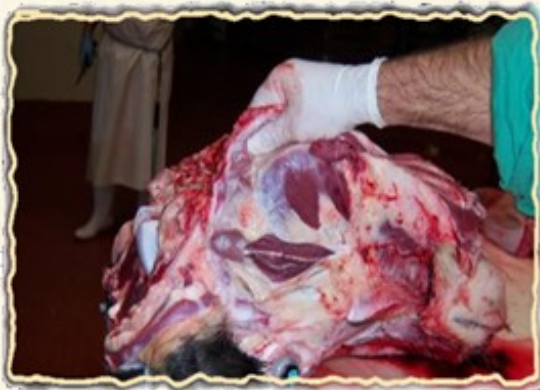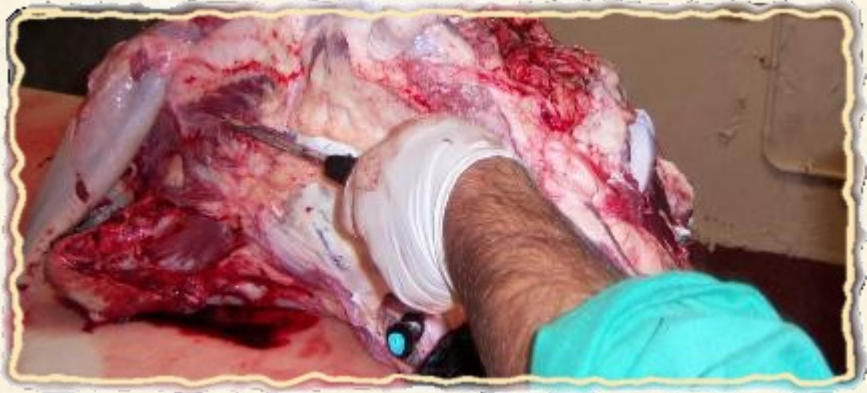B) Bocca e retrobocca

B.1) Esame visivo della bocca e del retrobocca

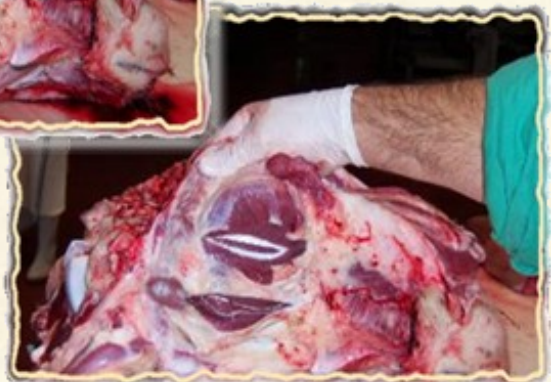

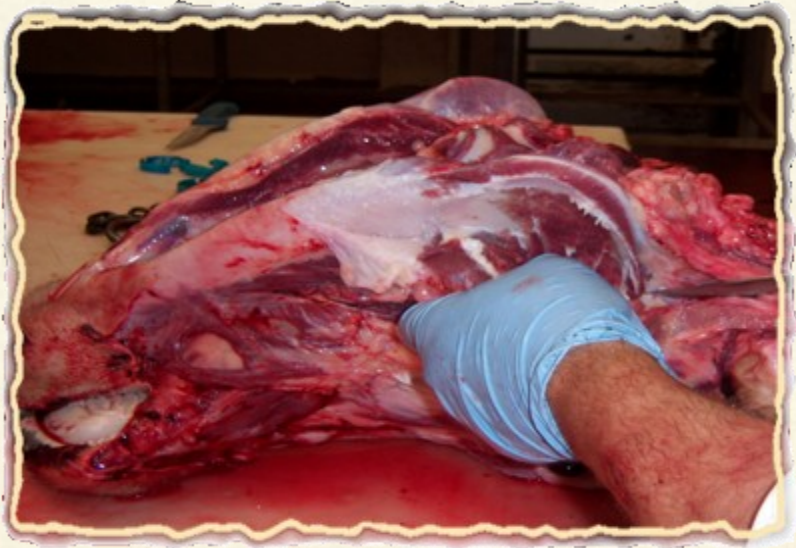C) Masseteri

C.1) Incisione ed esame visivo dei masseteri



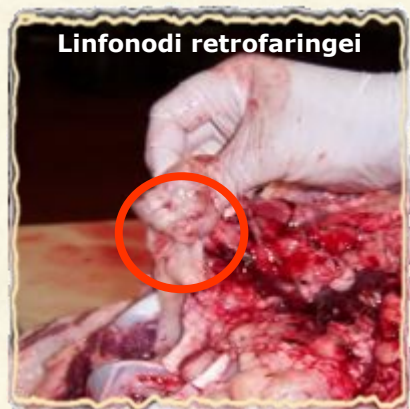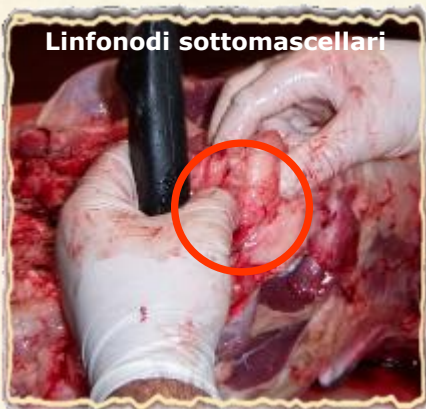I masseteri esterni vanno sezionati con due tagli paralleli alla mandibola come illustrato nelle immagini.

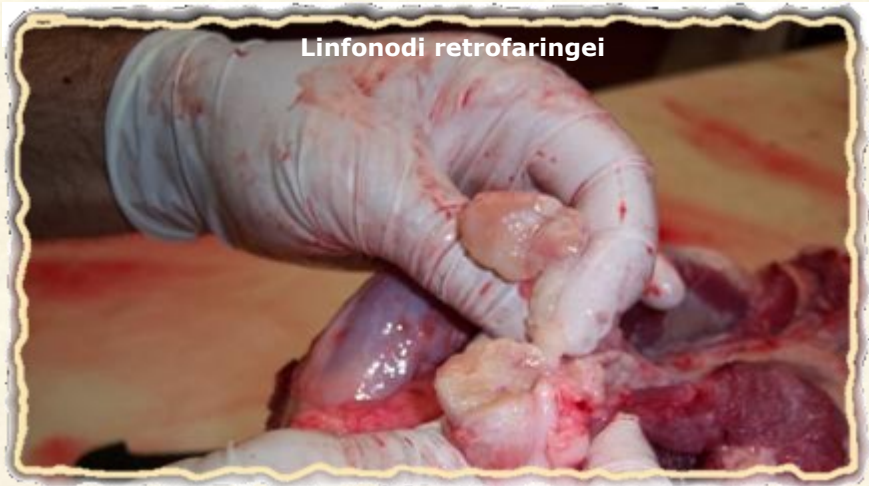



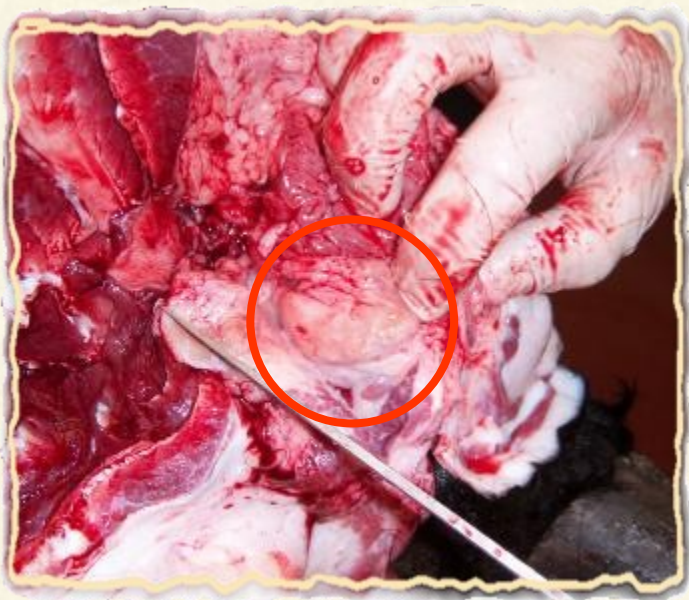D.1) Linfonodi sottomascellari e retrofaringei

D) Linfonodi





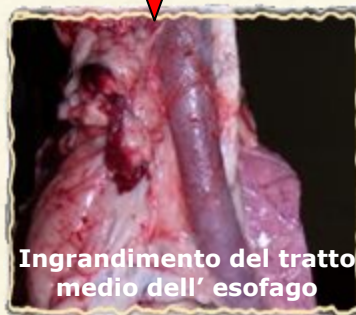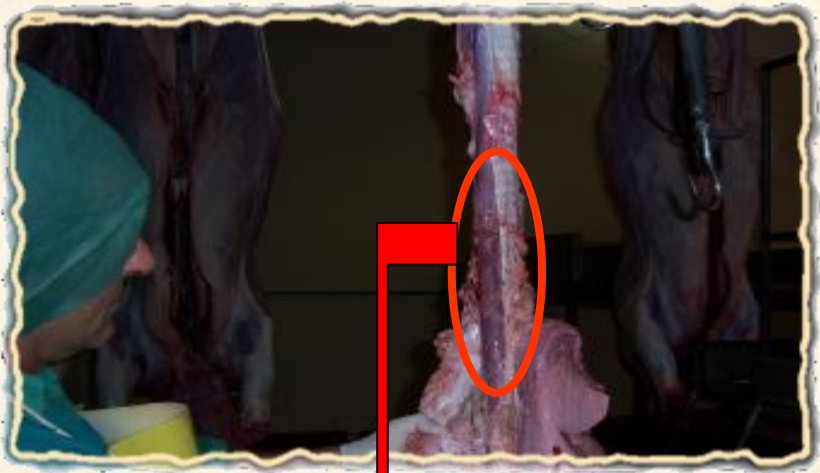D.2) Linfonodi parotidei



ESAME ISPETTIVO DEGLI ORGANI TORACICI E DEL DIAFRAMMA

A) Esofago

A.1) Esame visivo dell' esofago



Ingrandimento del tratto medio dell' esofago

B) Trachea e bronchi

B.1) Esame visivo trachea e bronchi

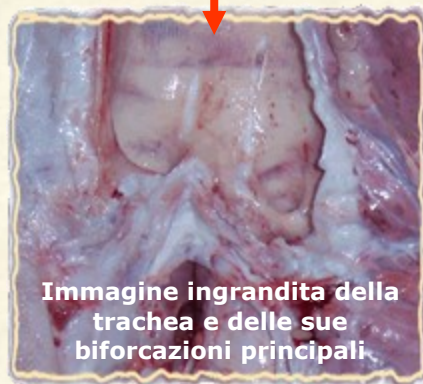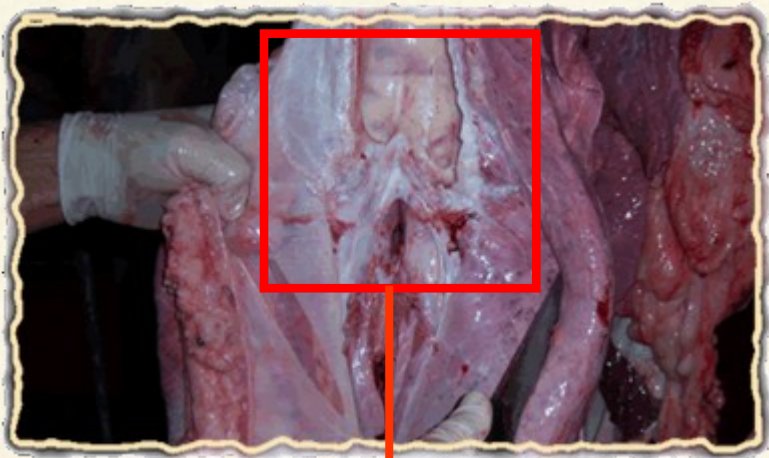

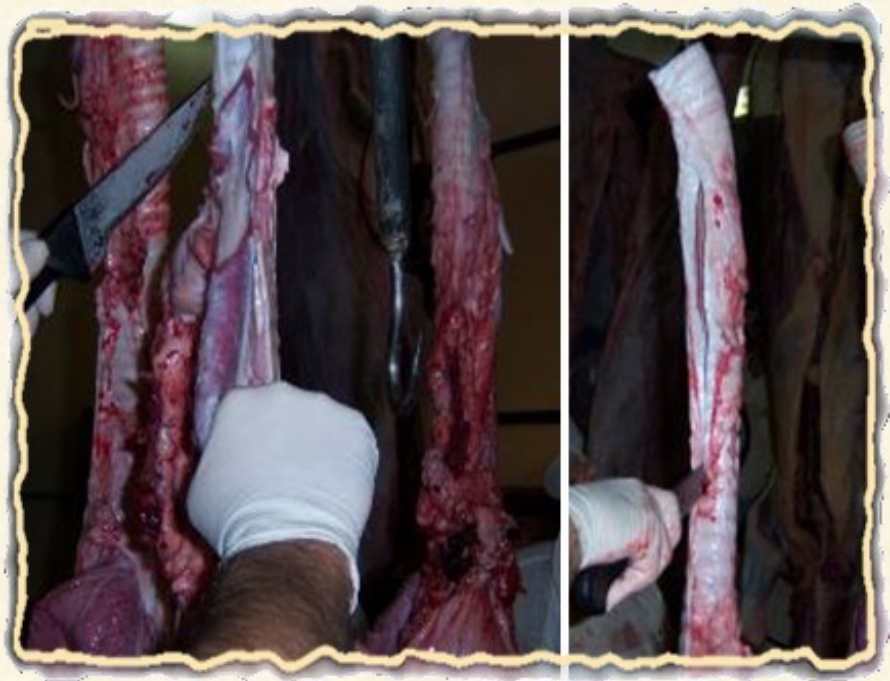
Immagine ingrandita della trachea e delle sue biforcazioni principali.

B.2) Eventuale incisione della trachea *

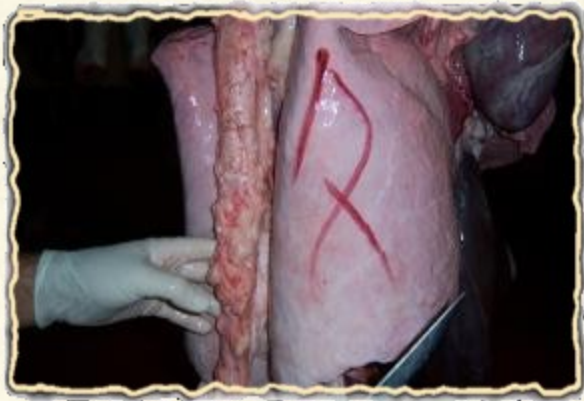* L' incisione mediante taglio longitudinale della trachea e dei bronchi (principali ramificazioni) deve essere effettuata solo se gli stessi sono destinati al consumo umano.



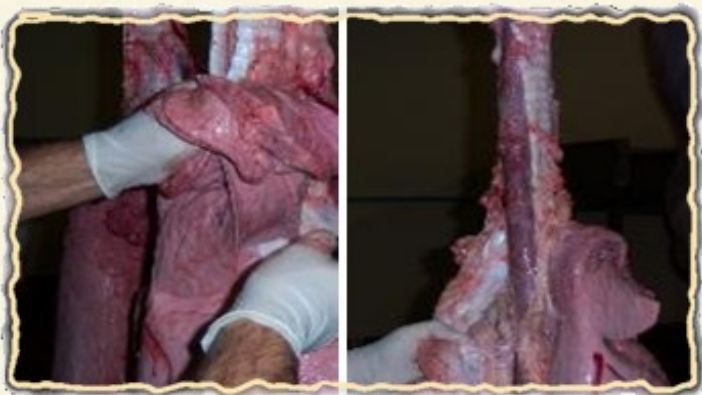C) Polmoni e pleura

C.1) Esame visivo *

* Il numero segnato in corrispondenza del polmone dx è riferibile al sistema di rintracciabilità degli organi e delle corrispondenti carcasse adottato nel mattatoio in cui è stata effettuata la visita sanitaria.

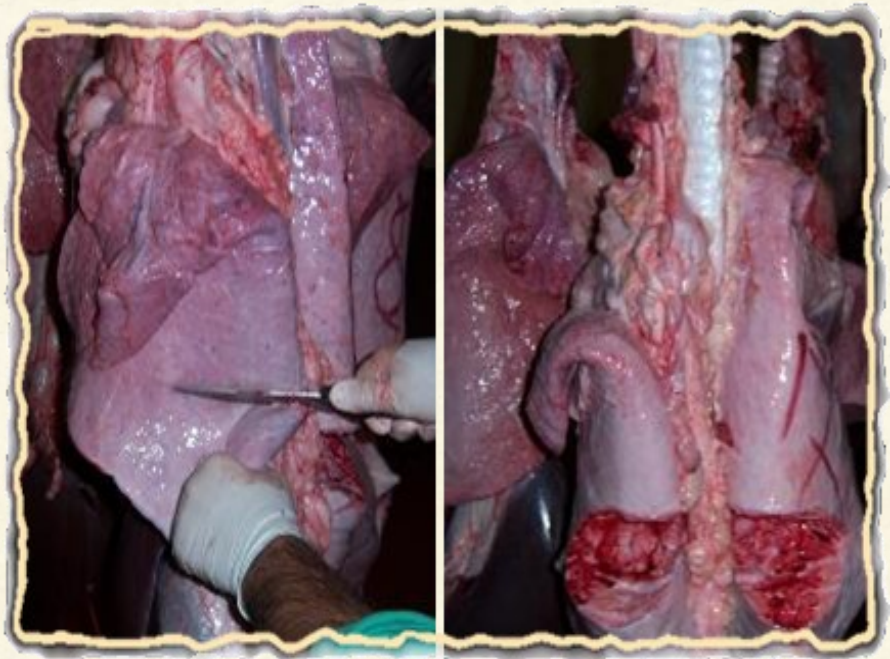


C.2) Palpazione



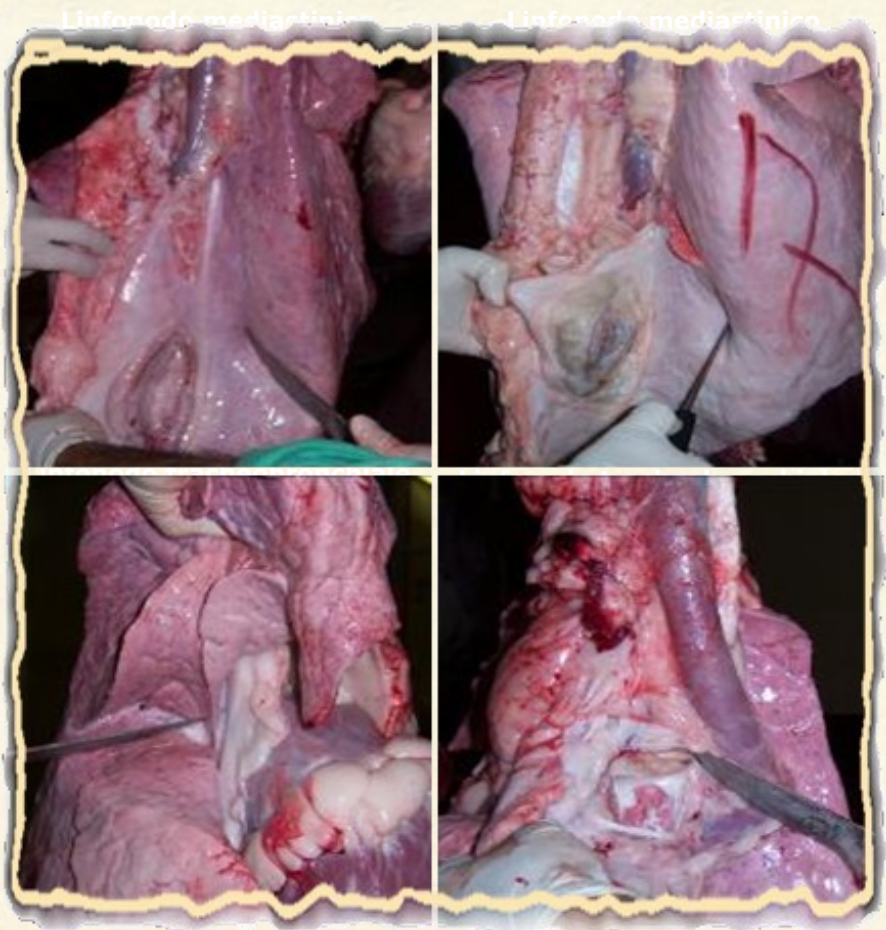
C.3) Incisione *

* incisione perpendicolare al loro asse maggiore; deve essere effettuata obbligatoriamente se gli organi sono destinati al consumo umano.



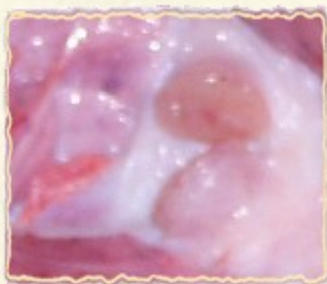
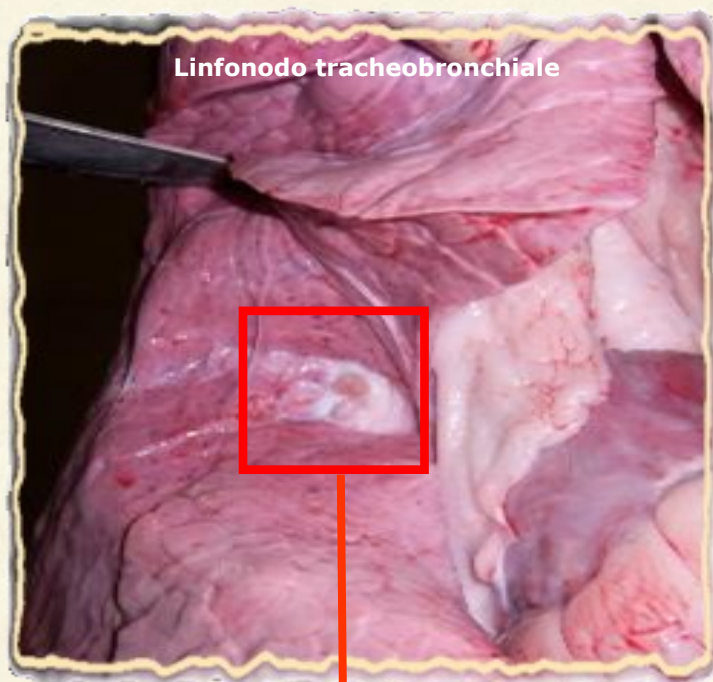
D) Linfonodi bronchiali e mediastinici

D.1) Esame visivo



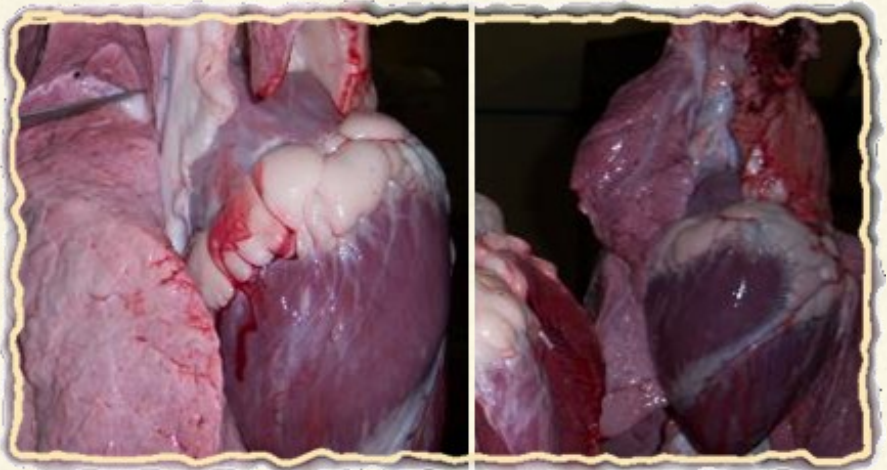* *Linfonodo sentinella*

D.2) Incisione

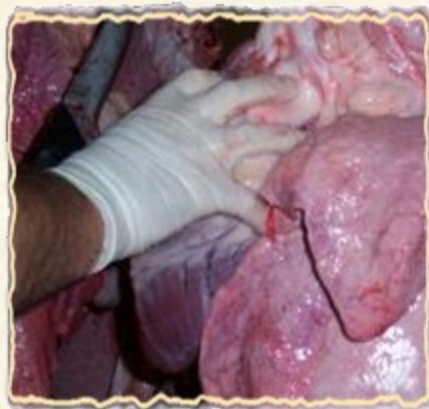

E) Pericardio e cuore

E.1) Esame visivo del pericardio e del cuore

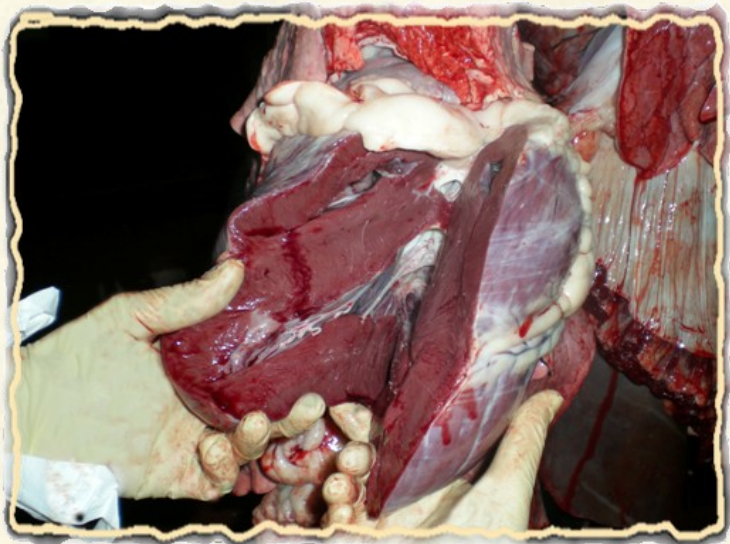
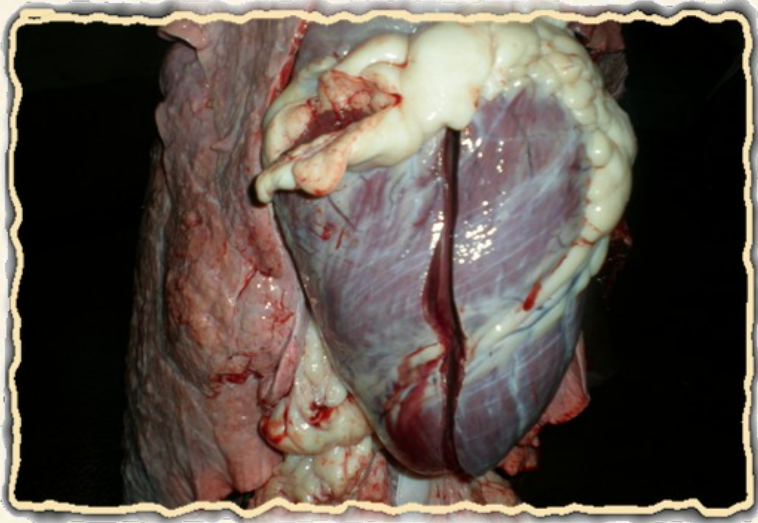


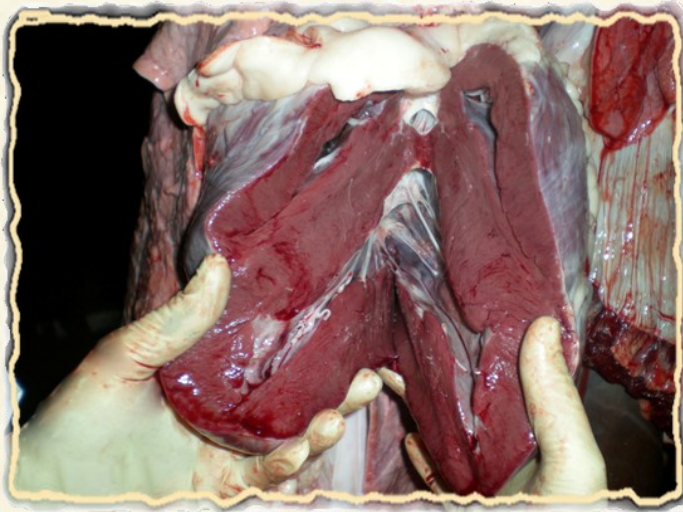
E.2) Eventuale palpazione



E.3) Incisione *

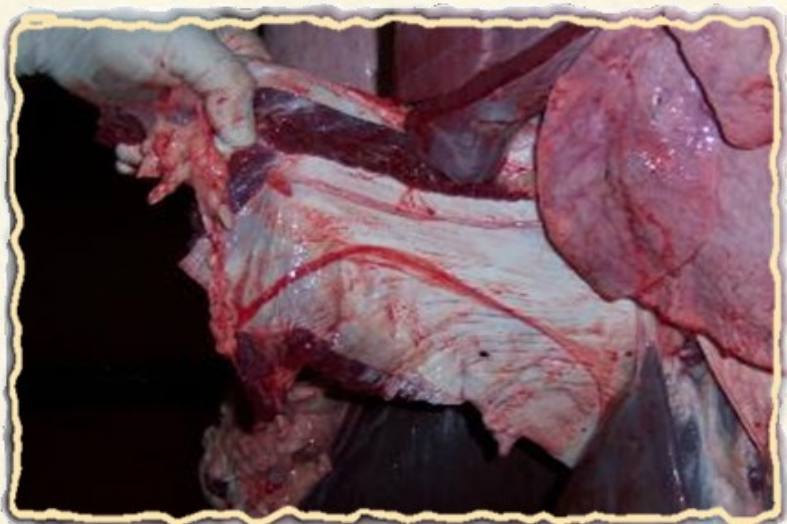*L' incisione deve essere longitudinale lungo il setto interventricolare; deve quindi permettere l' apertura dei ventricoli.





F) Diaframma

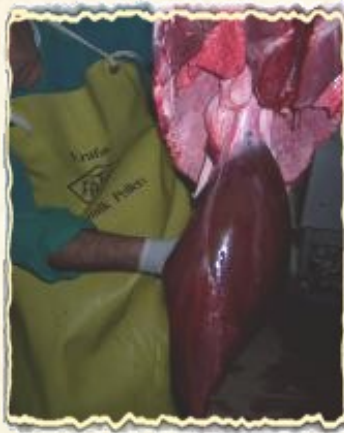F.1) Esame visivo



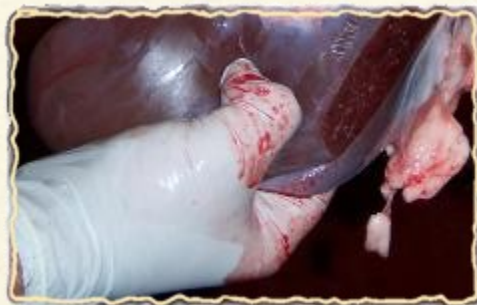ESAME ISPETTIVO DEGLI ORGANI ADDOMINALI

A) Fegato e linfonodi portali

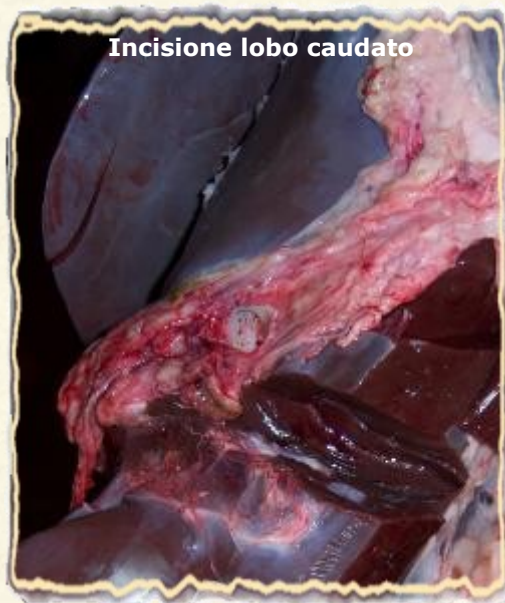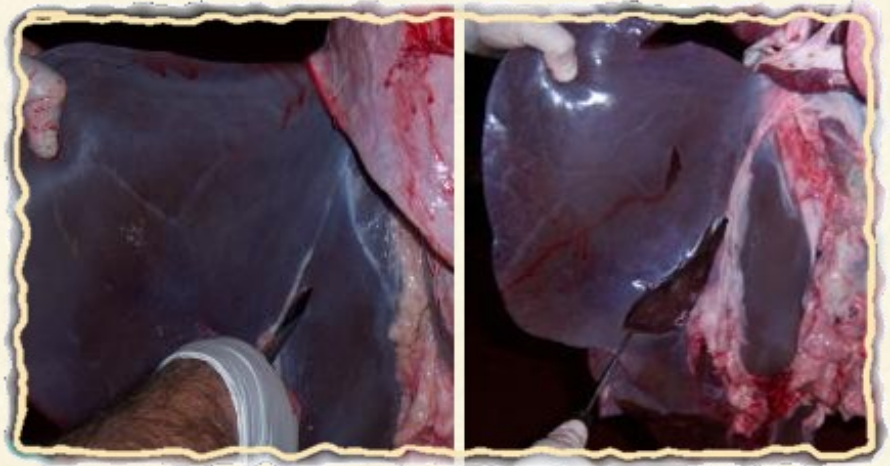
A.1) Esame visivo



A.2) Palpazione

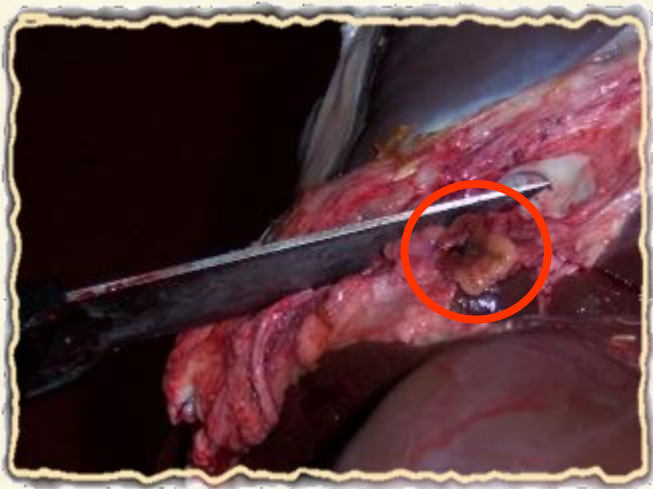
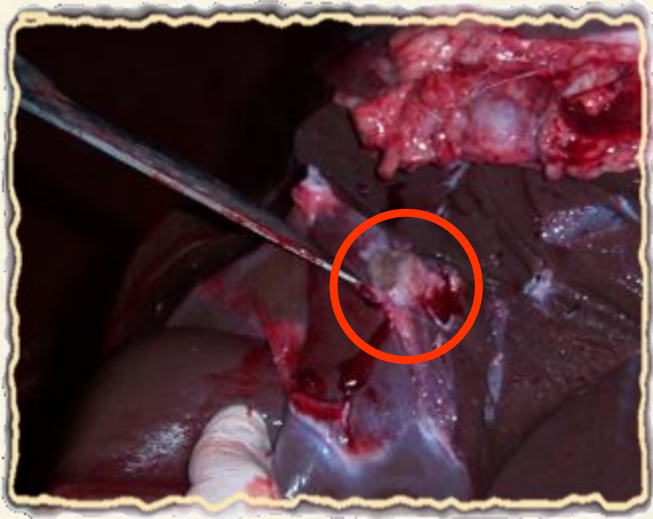


A.3) Incisione



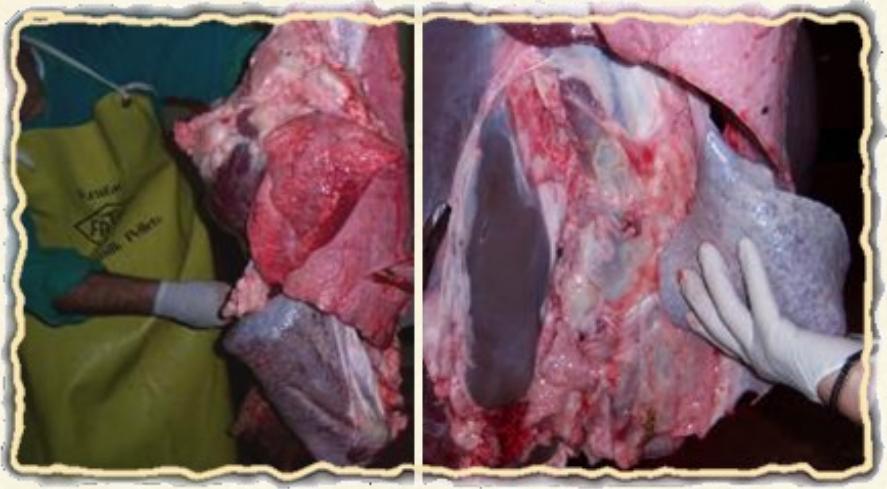A.4) Linfonodi periportali *

* L' incisione dei linfonodi portali non è obbligatoria.

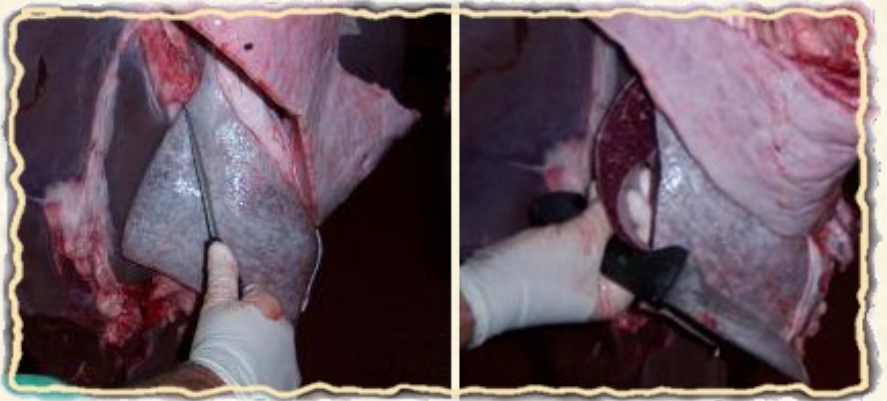


B) Milza

B.1) Esame visivo e palpazione



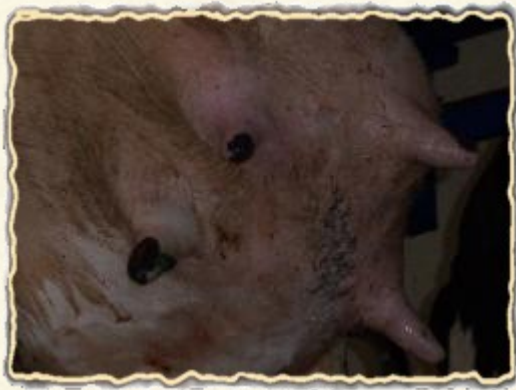B.2) Incisione (non obbligatoria)



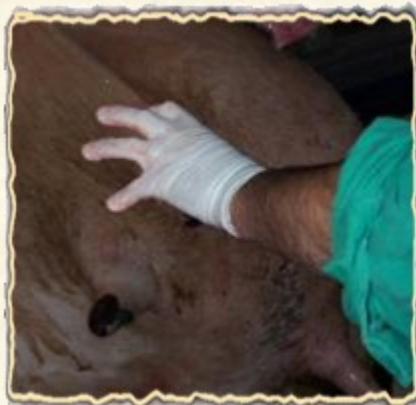C) Mammella e linfonodi sopramammari*

* L' incisione della mammella e dei linfonodi sopramammari è obbligatoria solo nel caso in cui tali organi siano destinati al consumo umano.

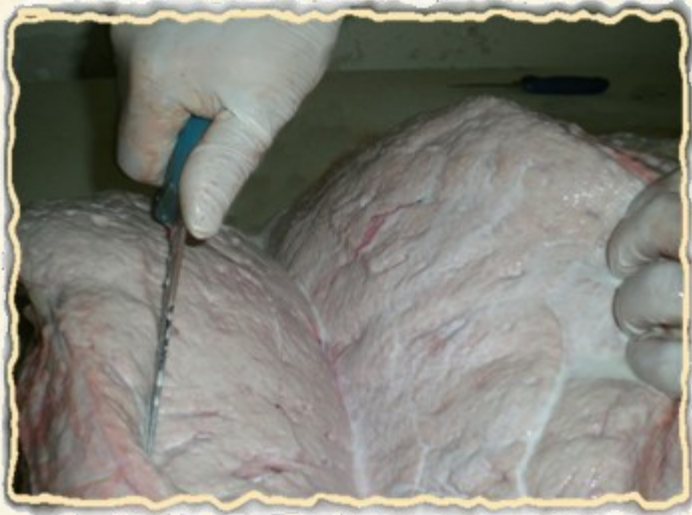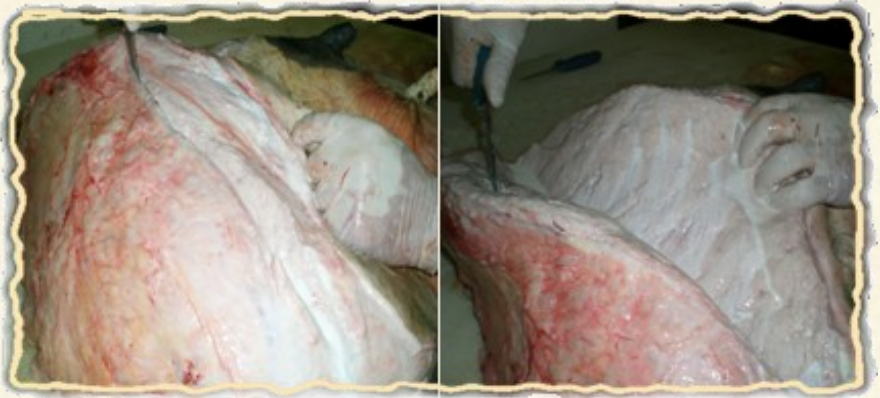C.1) Esame visivo



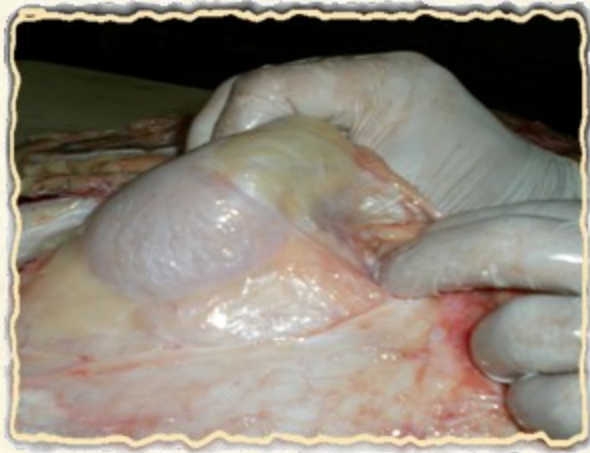C.2) Palpazione



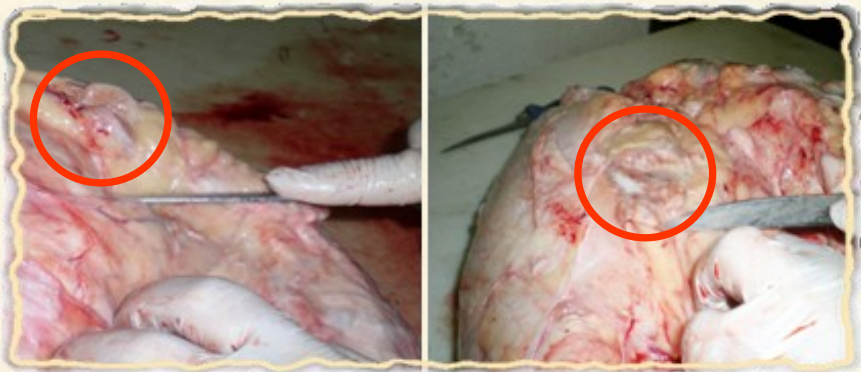C.3) Incisione della mammella

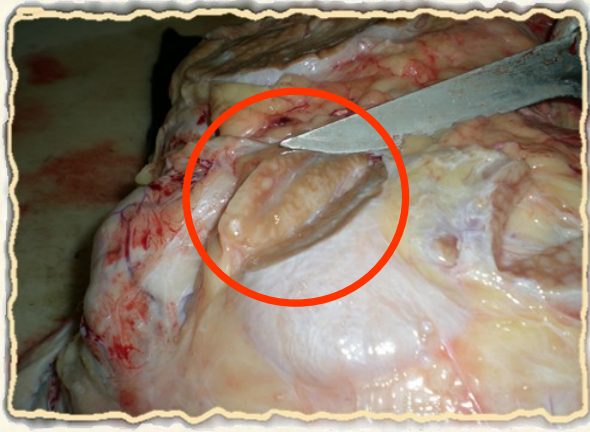


C.4) Esame visivo dei linfonodi sopramammari e palpazione



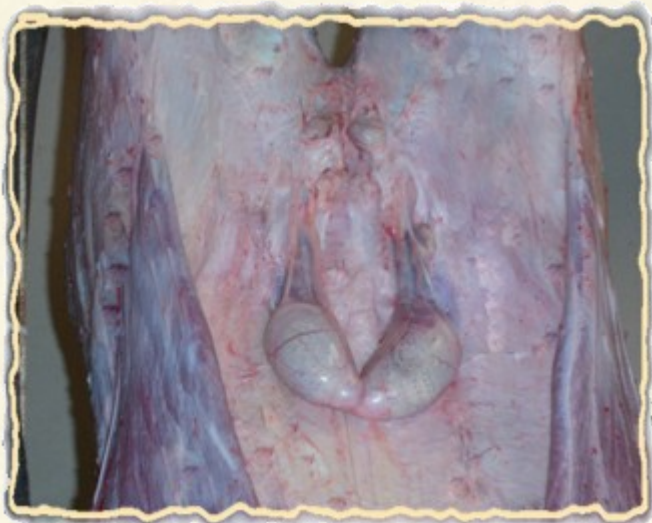C.5) Incisione ed esame visivo dei linfonodi mammari





D) Organi
Genitali

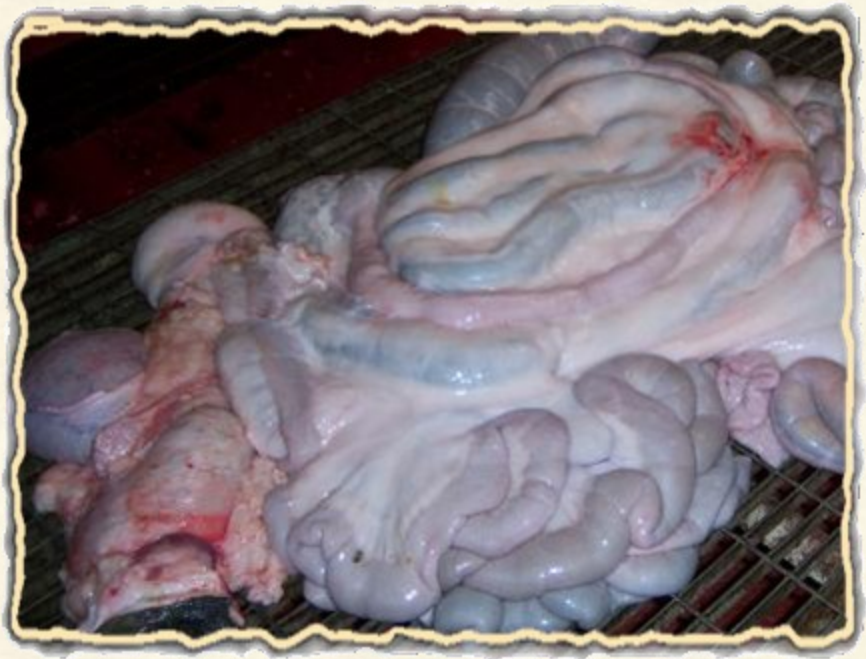D.1) Esame visivo



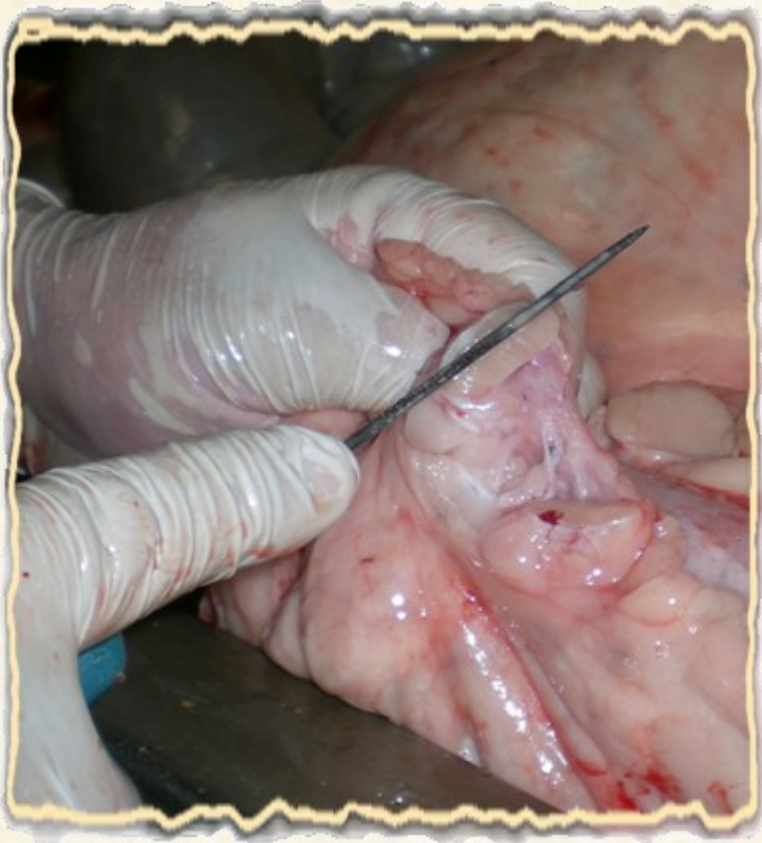E) Apparato gastroenterico e mesenterico

E.1) Esame visivo *

* Il rumine è stato preventivamente asportato ed esaminato.

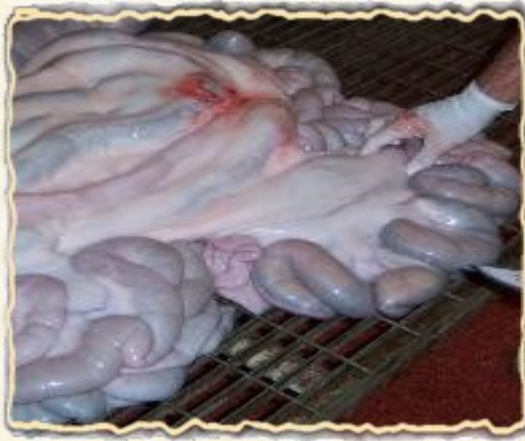

F) Linfonodi
gastrici



F) Linfonodi mesenterici

F.1) Esame visivo e palpazione

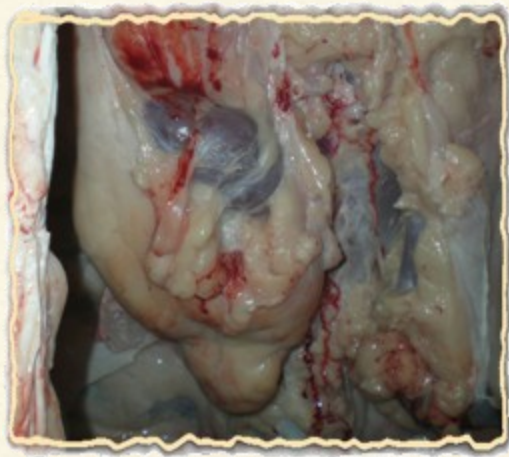

F.2) Incisione

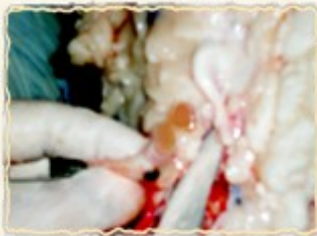

G) Reni e linfonodi

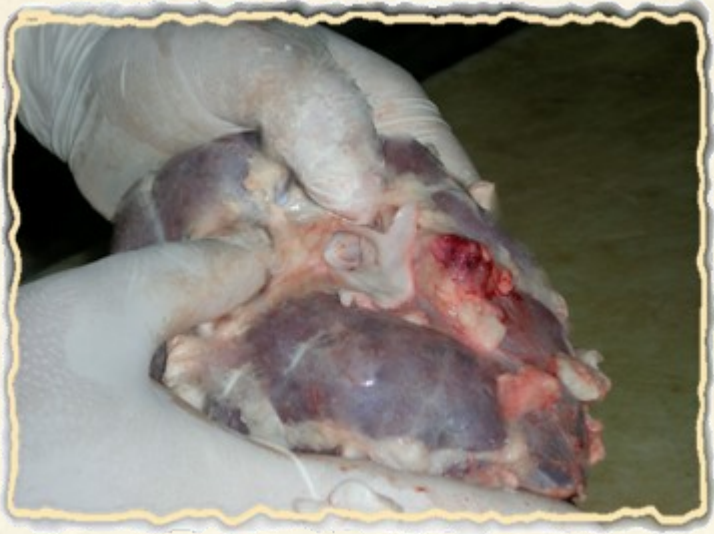G.1) Esame visivo dei reni nella loro naturale sede anatomica



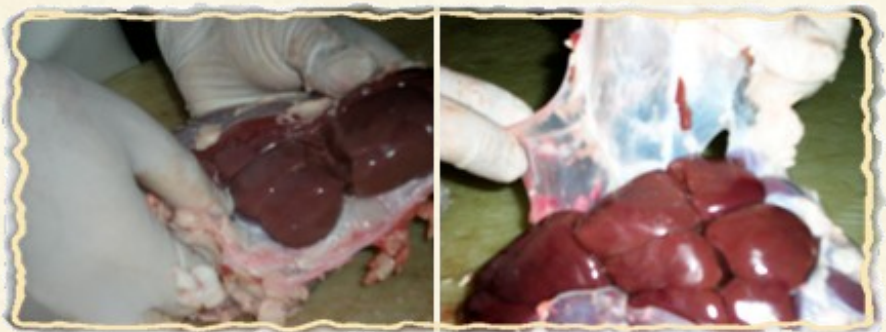G.2) Incisione ed esame visivo dei linfonodi renali



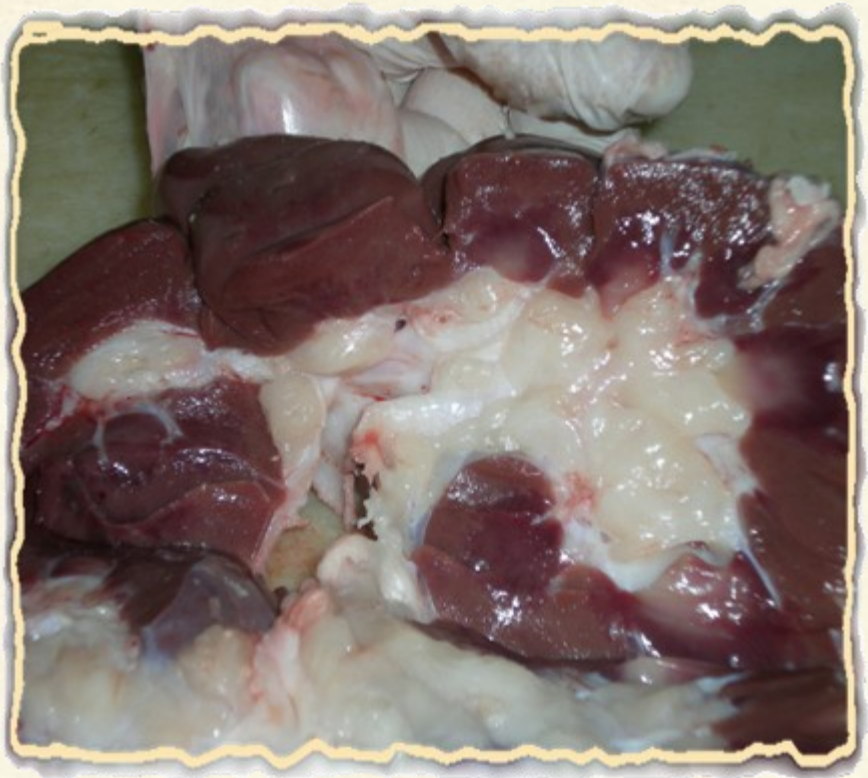G.3) Palpazione del rene dopo asportazione

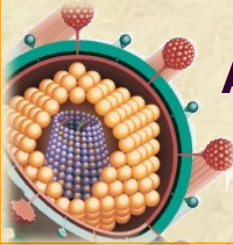


G.4) Rene: eliminazione del grasso perirenale e scapsulamento



**G.5) Esame del rene in sezione dopo incisione
longitudinale**





ALCUNI RISCONTRI ANATOMO-PATOLOGICI AL MACELLO E LORO CAUSE

A) Sistema Digerente:

CAVO OROFARINGEO: All' esame è possibile riscontrare

- 1) **Alterazioni ontogenetiche** (per esempio labbro leporino, cheilognatoschisi ecc.).
- 2) **Alterazioni di origine chimico-fisica** (per esempio ulcera della fossetta linguale del bovino dovuta a tartaro, foraggio grossolano o punte dentarie. E' caratterizzata da evoluzione cronica con presenza di abbondante tessuto di granulazione e lenta cicatrizzazione con eventuali complicazioni secondarie).

- 3) Alterazioni metaboliche:** alterazioni pigmentarie (per esempio melanosi), alterazioni trofiche (atrofia o ipertrofia gengivale) ed alterazioni di origine carenziale e tossica. Queste ultime risultano importanti da un punto di vista ispettivo. Possono causare la comparsa di placche ipercheratosiche sulla lingua come accade nel caso dell' avvelenamento da coloro-naftaline o lubrificanti.
- 4) Alterazioni circolatorie:** anemia delle mucose, iperemia attiva (processi infiammatori acuti).
- 5) Alterazioni infiammatorie:** assai frequenti. Possono essere superficiali (per esempio dovute all' assunzione di alimenti troppo caldi soprattutto nei vitelli lattanti o a foraggio grossolano) oppure profonde. Sono causa di stomatite e talvolta faringite. Frequenti le lesioni da malattie infettive quali: l' adenite equina (stomatite catarrale per zaffamento purulento delle tasche gutturali) la stomatite vescicolare infettiva del bovino, l' afta epizootica (causata da un Picornavirus), l' esantema vescicolare del suino (causato da un Rabdovirus), la stomatite papulosa contagiosa (colpisce i giovani bovini ed è causata da un virus paravaioloso), l' ectima contagioso dei piccoli ruminati (virus paravaioloso), il vaiolo ovino ed equino, il mughetto (causato da *Candida albicans* tipico dei lattanti), la peste bovina e dei piccoli ruminanti, la febbre catarrale maligna (causata da Herpesvirus), la malattia delle mucose (Pestivirus, colpisce i giovani bovini), la blu tongue (orbivirus), la streptococcosi del suino, la necrobacillosi, l' ectima contagioso, il carbonchio sintomatico ed ematico, la pasteurellosi, la TBC, l' actinogranulomatosi.
-

Lesioni alla lingua si possono riscontrare nel bovino causate da *Actinobalillus ligneresi* agente eziologico dell' actinobacillosi bovina o infezioni da *Actinomyces bovis*.

Alcuni processi infiammatori a carico del cavo orofaringeo possono derivare da avvelenamenti (basi ed acidi forti, piombo, mercurio) oppure da malattie generalizzate come la sindrome uremica.

6) Neoplasie.

Esofago: all'esame è possibile riscontrare.

- 1) Alterazioni ontogenetiche:** (per esempio aplasia, agenesia, atrasia, fistole esofago-tracheali, ipoplasia, dislocazioni, dilatazioni).
 - 2) Alterazioni di origine chimico-fisica.**
 - 3) Alterazioni metaboliche:** ipercheratosi, necrosi, ipertrofia idipoatica della muscolatura.
 - 4) Alterazioni circolatorie:** edemi, iperemia venosa, emorragie.
 - 5) Alterazioni infiammatorie:** le esofagiti da cause infettive sono frequentemente associate a malattie virali che comportano la comparsa di processi flogistici anche in sede orofaringea.
 - 6) Neoplasie.**
 - 7) Lesioni parassitarie:** varie specie di sarcosporidi possono colpire l' esofago (*Sarcocystis bovihominis*, *S. bovicanis* ed *S. bovifelis* nel bovino; *S. ovicanis* ed *ovifelis* nell'ovino;
-

S. suihominis ed *S. suicanis* nel suino) e si localizzano nella muscolatura dell' organo dove nel caso di *S. ovifelis* sono visibili sotto forma di piccole cisti e negli altri casi di piccole striature calcificate biancastre. Anche *Cysticercus bovis* e *Cysticercus cellulosae* possono raramente localizzarsi in esofago. Si possono altresì rinvenire larve di *Hypoderma lineatum* (frequenti, trascorrono durante la migrazione alcuni mesi in questa sede), *Gasterophilus intestinalis* ed *G. haemorroidalis*. A volte è possibile riscontrare nell'epitelio di rivestimento dell'esofago *Gonglyonema pulchrum*.

Prestomaco dei ruminanti: all' esame è possibile osservare

- 1) **Alterazioni ontogenetiche:** (per esempio ipoplasia, ernie, eterotopia).
 - 2) **Alterazioni di origine chimico-fisica:** corpi estranei (bezoari, calcoli ecc.). Talvolta possono causare danni ingenti (reticolite da corpo estraneo) o lesioni da varia origine e natura. Si possono presentare delle lacerazioni, perforazioni con peritonite diffusa ed aderenze.
 - 3) **Dilatazioni:** meteorismo primario (da alimenti fermentescibili e fattori predisponenti) e secondario (per ostruzione al deflusso di aria), dilatazione dei prestomaci da eccessiva assunzione di cibo, dilatazione dell'omaso.
 - 4) **Alterazioni metaboliche:** ipercheratosi (da alimenti iperconcentrati e poveri di fibra, carenza di vitamina A, intossicazione con cloro-naftalene o per ruminanti croniche); necrosi da sostanza tossiche o da *Fusiformis necrophorus* o da miceti.
-

- 5) Alterazioni circolatorie:** ischemia (timpanismo acuto), stasi ematica (cirrosi epatica, polmonite, insufficienza cardiaca).
- 6) Alterazioni infiammatorie:** possono essere incentivate da fattori predisponenti di tipo alimentare (frequenti nei vitelli allattati al secchio, o nei bovini di tutte le età per indigestione di cereali o alimentazione iperproteica) e dipendono dall' irruzione di germi secondari come *Aspergillus*, *Mucor*, *Candida*, *Rhizopus*, *Aspergillus*, *Fusiformis necrophorus*. In questi casi determinano delle alterazioni evidenti alle papille con edema, macerazione dello strato corneo o fusione delle papille in larghe placche ipercheratosiche (alimentazione iperconcentrata). Tra le cause primariamente infettive possono determinare infiammazione superficiale o profonda: l' afta, la peste bovina e dei piccoli ruminanti, la febbre catarrale maligna, la malattia delle mucose, la blue tongue, il vaiolo ovino e la colibacillosi del vitello lattante. Frequente nei bovini l' actinogranulomatosi dei prestomaci con proliferazione di tessuto connettivo disseminato di granuli bianco-giallastri cioè raccolte purulente contenenti l' *Actinobacillus ligneresi*.
- 7) Neoplasie.**
- 8) Lesioni parassitarie:** *Gonglionema pulchrum* (visibile nello spessore della parete) e *Pharanmphistomum cervi* (colpisce ruminanti domestici e selvatici) parassita che si localizza definitivamente dopo la migrazione dall'intestino, nei prestomaci. Le larve all' esame post-mortem si vedono difficilmente essendo grandi qualche mm però è possibile identifi-
-

care le lesioni lasciate durante il loro tragitto che, talvolta, determinano delle perforazioni.

Stomaco: all'esame è possibile riscontrare

- 1) **Alterazioni ontogenetiche:** (agastria, atresia, gastrica, ipoplasia gastrica, stenosi, stomaco a clessidra, diverticoli gastrici).
 - 2) **Dislocazioni:** ectopie dell'abomaso nel bovino.
 - 3) **Soluzioni di continuo:** perforazioni o rotture (corpi estranei, traumi ecc.).
 - 4) Presenza di **corpi estranei** (trico-fitobezoari).
 - 5) **Alterazioni metaboliche:** necrosi (da agenti infettivi peste bovina e dei piccoli ruminanti, blue tongue, febbre catarrale maligna, necrobacillosi), ulcere (più frequenti nel suino allevato in modo intensivo; nel cavallo possono essere causate da *Gasterophilus* o estri e provocano anche ispessimenti della mucosa; dovute anche ad anemie ferroprive, infezioni virali, batteriche, fungine, lesioni traumatiche della mucosa ecc.), calcificazioni gastriche (ipervitaminosi A).
 - 6) **Alterazioni circolatorie:** anemia, ischemia, iperemia attiva e passiva (dovuta a insufficienza cardiaca, polmoniti, collasso circolatorio, cirrosi, neoplasie ecc.), edemi (dovuti alle tossine di *E. coli* che nel suino causano la malattia degli edemi; ai Clostridi ecc.), emorragie (stati tossici per avvelenamento da sulfamidici, furani ecc. ; stati allergici; malattie infettive: peste, setticemie ecc.).
-

7) Processi infiammatori: gastriti catarrali acute da cause alimentari (alimenti troppo caldi o freddi, sostanze caustiche, corpi estranei ecc.) o malattie infettive (peste bovina, febbre ecatarrale maligna, malattia delle mucose, blue tongue, peste suina, gastroenterite trasmissibile, malattia d'Aujeszky, colibacillosi, salmonellosi, malrossino, ecc); gastriti emorragiche (stesse cause della gastrite catarrale acuta; frequentemente da carbonchio ematico, clostridi, allergie, intossicazione da tricloretilene: la mucosa appare cosparsa di sangue, di solito manca il contenuto gastrico. Nella salmonellosi dei puledri si hanno iperemia e sparse emorragie). Gastrite necrotico-difteroide (per caustici, malattie infettive virali o batteriche); gastriti purulente si possono avere per soluzioni di continuo, talora possono presentarsi degli ascessi. Processi infiammatori a carico dello stomaco si possono avere in corso di TBC, actinogranulomatosi (poco frequente con forme disseminate o localizzate nodulo-papulose), Campylobacteriosi, per *H. pilori* e mucormicosi abomasale (da *Aspergillus*, *Mucor*, *Candida*, *Istoplasma* ecc.).

8) Neoplasie.

9) Lesioni parassitari: le più frequenti nei ruminanti sono quelle causate da nematodi (*Haemonchus contortus*, *Ostertagia ostertagia*) che si rinvergono liberi nella cavità dello stomaco, dove solo raramente, causano flogosi; talvolta è possibile rinvenire nei cavalli grossi nodi piatti del volume di una noce con piccoli fori superficiali causati da un nematode: *Habronema megastoma*; *Habronema microstoma* invece, vive libero nel lume gastrico dove può determinare la

comparsa di ulcerazioni. Nei suini, soprattutto se d'importazione è possibile reperire pseudomembrane sottili al di sotto delle quali si rivengono esemplari di *Hyostromylus rubidus* che conferiscono alla mucosa una colorazione rossastra (Sud America) o di *Gnatostoma hipsidum* (Ungheria).

Intestino all'esame è possibile riscontrare

- 1) Sventramenti** (fuoriuscita attraverso gli strati della parete addominale, può essere congenita o acquisita), **ernie** (nei cavalli vecchi: ernia del forame epiploico; si possono osservare ernie diaframmatiche, quelle congenite a volte si riscontrano nei bovini), **invaginamenti o intussuscezione** (introflessione di un tratto intestinale nel successivo con possibili gravi ripercussioni locali e sistemiche quali congestione, emorragie, necrosi, gangrena, perforazione intestinale e peritonite) **torsioni o volvoli** (attorcigliamento di un segmento intestinale attorno al suo asse mesenteriale; frequente i volvoli del colon nel cavallo), **stenosi, occlusioni** (bezoari, corpi estranei, ematomi, ascessi, retrazioni cicatriziali, parassiti, neoplasie, proliferazioni infiammatorie croniche ecc.), **ectasie** (per meteorismo o accumulo di ingesta).
 - 2) Disturbi del circolo:** emorragie parietali o cavitare (ulcere, parassiti); nel cavallo pseudomelanosi caratterizzata dalla presenza di macchie rosso-brune e dovuta a piccoli infarti provocati dalla migrazione larvale degli strongili; negli equini si può inoltre riscontrare infarcimento emorragico dell'intestino da trombosi delle arterie coliche ed ileo-coliche.
-

- 3) Pneumatosi cistica dell'intestino:** si ha nel suino ed è dovuta all'accumulo di bolle gassose situate all'inserzione del mesentere, nei vasi linfatici dell'intestino tenue. Probabilmente è dovuta all'azione dei batteri su materiali fermentescibili assorbiti dai linfatici.
- 4) Pigmentazioni:** rarissima la melanosi intestinale.
- 5) Enteriti** (infiammazione del tenue) **coliti** (colon), **tifiliti** (cieco), **proctiti** (retto). Le cause possono essere estremamente varie: cambiamenti nell'alimentazione o cibo alterato, sostanze corrosive o tossiche. In molti casi sono determinate da processi infettivi provocati da batteri, protozoi (Coccidi, Giardia, Trichomonas, Entamoeba, Blantidium), parassiti e virus. Possono presentarsi in corso di malattia delle mucose (diarrea virale dei bovini causata da un Pestivirus) peste bovina e dei piccoli ruminanti, peste e malrosso dei suini, toxoplasmosi e malattia di Borna nei cavalli. Sono tutte caratterizzate clinicamente dalla comparsa di diarrea. Le enteriti si verificano con frequenza maggiore nei suinetti (*E. coli*, clostridi, Coronavirus; questi ultimi sono causa della gastroenterite infettiva dei suinetti caratterizzata da atrofia dei villi intestinali), nei vitelli (*E. coli*, Salmonella, Clostridi, Chlamydiae, IBR, Coronavirus, Rotavirus) e nei puledri. Negli agnelli sono spesso causate da *Clostridium perfringens*. Da un punto di vista anatomico-patologico tutte queste condizioni possono presentarsi in forma essudativa di vario tipo (enteriti purulenta, flemmonosa, catarrale acuta e cronica, fibrinosa crupale e necrotica, emorragica). Una forma particolare di enterite si può osservare nel suino ed è denominata ileite terminale o regionale (dovuta a batteri del genere
-

Campylobacter; causa ispessimento dell' ultima parte dell' ileo e talvolta, focolai necrotici sulla mucosa). Determinano invece, infiammazioni di tipo granulomatoso, la TBC (ulcerazioni del tenue ricoperte da materiale caseoso, talvolta le lesioni non sono visibili microscopicamente) e la paratuberculosis dei ruminanti (la mucosa appare ispessita con grosse pliche cordoniformi circonvolute). Discorso a parte merita la salmonellosi per le sue importanti ripercussioni zoonotiche. In generale gli animali adulti sono meno recettivi dei giovani alle infezioni generalizzate o setticemiche. Nei puledri (*S. abortus equi* e *S. typhimurium*) sono presenti piccole emorragie sulla mucosa e sulla sierosa intestinali mentre un essudato emorragico o catarrale è presente nel lume. Si possono avere coliti e tifiliti con necrosi superficiale e delle mucose e formazione di pseudomembrane rosso-grigiastre. Nei bovini (*S. typhimurium*, *S. enteritidis*, *S. dublin*) è presente di frequente una gastroenterite catarrale talvolta emorragica e l' essudato giallastro contiene fiocchi di fibrina e mucina. Sulle placche del Peyer si hanno necrosi ed ulcere. La salmonellosi del suino (*S. choleraesuis*, *S. typhimurium*, *S. anatum*, *S. bredeney*, *S. enterica*, *S. dublin*, *S. enteritidis* ecc.) colpisce soggetti di 2-4 mesi e causa un' enterite catarrale e poi emorragica. Talvolta si può presentare un' enterite difterioide con presenza di "bottoni" ovvero lesioni focali rotonde e rilevate. Una forma particolare di flogosi intestinale, denominata coli-tifilite, si può infine presentare, nei suini ed è determinata da *Vibrio coli* e *F. necrophorus*. Il cieco ed il colon presentano necrosi profonda ed essudazione fibrinosa con formazione di pseudomembrane granulose ed opache tenacemente aderenti.

In alcuni casi si può avere emorragia intestinale.

- 6) Lesioni parassitarie:** da protozoi (processi infiammatori di tipo catarrale, difterioide, emorragico a causa di coccidi in ruminanti, conigli, volatili e suini), platelminti (trematodi: soprattutto tenie), nematodi (ascaridi: equini, suini, bovini; ossiuri: cavalli; Strongyloides: equini, ruminanti, suini; strongilosi: cavallo con formazione di noduli nel cieco; ciatostomatosi: cavallo; chabertiosi: ruminanti; esofagostomiasi: ruminanti e suini con enteriti nodulari; bunostomiasi: ruminanti; tricuriasi: suino.).
- 7) Neoplasie:** leiomiomi, leucomi (cavallo), carcinomi, adenomatosi intestinale, adenomi.

Peritoneo all'esame è possibile riscontrare

- 1) Contenuti abnormi** (trasudati in caso di ascite, feci, cibo, urina, sangue, bile, chilo, gas, feti), **melanosi a macchie** (bovini, ovini), **metaplasia ossea** (frequente nelle scrofette castrate), **iperplasia del tessuto adiposo** (bovini).
- 2) Disturbi del circolo:** iperemie, emorragie.
- 3) Peritoniti:** dovute a processi infettivi, parassitosi, azione flogogena di alcune sostane (urina, bile, farmaci iniettati in questa sede, ecc.). Una peritonite sierosa fibrinosa compare nella malattia di Gasser del suino o polisierosite sostenuta da *Haemophilus suis*. Peritoniti sierose-purulente si possono avere, in forma diffusa, nella TBC mentre una peritonite purulenta in forma circoscritta (noduli) nelle infezioni dei bovini da *C. pyogenes*.
-

Una peritonite siero emorragica si manifesta in corso di carbonchio ematico dei suini e nella setticemia emorragica dei bovini da *Pateurella multocida*. Raramente nei bovini può comparire una peritonite actinogranulomatosa.

4) Lesioni parassitarie (*Fasciola hepatica*, Cysticercus, Strongili, filarie equine e bovine).

5) Neoplasie: mesoteliomi, lipomi, neurofibromi.

Fegato all'esame è possibile riscontrare

1) Alterazioni cadaveriche: colorazioni grigio verdi o azzurre in corrispondenza della zona di contatto con stomaco ed intestino o macchie per diffusione di bile dalla cistifellea; enfisema cadaverico; animali morti per gastroenterite acuta: colorito grigio opaco diffuso o presente nelle zone pervasali; carbonchio ematico: focolai asciutti ed opachi di colorito ocraceo.

2) Malformazioni congenite: fegato doppio, ipoplasia, cirrosi congenita nel vitello, fegati accessori, cisti congenite da ectasie dei dotti biliari.

3) Disturbi del circolo: (iperemia passiva: possibile a seguito di insufficienza cardiaca; congestione venosa, compressione o trombosi della vena cava, compressione delle vene sovraepatiche; congestione venosa cronica: sclerosi, colore scuro centrolobulare e pallido ai bordi; Trombosi: delle vene mesenteriche ed iliache e per embolia alla vena porta con possibili infarti nel parenchima epatico; Telangectasia: dilatazione dei capillari molto frequente nei bovini, le lesioni sono

a focolai e si presentano come depressioni di colore rosso-bruno).

4) Infiltrazioni pigmentarie: (ittero: colore giallastro - bruno oliva oppure verde scuro se si ha ossidazione della bilirubina; melanosi: fegato dei vitelli, è una malformazione congenita; emosiderosi: per accumulo di emosiderina nelle cellule del Kupffer, tipica dello stadio finale dell'anemia infettiva equina, il centro dei lobuli assume una colorazione bruno-ruggine).

5) Alterazioni regressive: (atrofia: frequente nella distomatosi del bovino quella del lobo sx con ipertrofia compensatoria del dx; steatosi: per aumentato apporto di lipidi con la dieta o per alterazioni funzionali degli epatociti da cause tossiche, ipossiemiche, carenziali. Può essere circoscritta o generalizzata; amiloidosi: fegato aumentato di volume, colorito giallognolo di cera vergine, può comparire nel cavallo in caso di morva ed adenite; Necrosi: centrolobulare diffusa (tossiemie caratterizzate da emolisi), a piccoli focolai (salmonellosi, tularemia, pseudotubercolosi, brucellosi, toxoplasmosi, malattia d' Aujeszki, Ibr, Herpesvirus equini), a vasti focolai (trombosi portale, necrobacillosi, TBC, malattie dietetiche, mucormicosi); epatosi dietetica del suino (per acidi grassi insaturi rancidi e carenza di proteine. Nella forma iperacuta: fegato di colore giallo-arancio o giallo chiaro per degenerazione e necrosi cellulare, ridotto di volume con sierosa aggrinzita e bordi assottigliati; nella forma iperacuta: fegato necrotico-emorragico con focolai giallastri e di colore grigio-rossastro o grigio-bruno) fitotossicosi (fegato congesto o sclerotico), micotossicosi (di solito causano necrosi epatica e proliferazione dei dotti biliari e del

connettivo.

6) Epatiti: **1) epatite sierosa:** poco frequente, si osservano iperemia e tumefazione modica; si ha negli stati tossico-infettivi; **2) epatite purulenta:** se ne riconoscono diverse tipologie (2.a) epatite apostematosa: molto frequente nei bovini e dovuta a batteri quali *Corynebacterium pyogenes*, streptococchi, necrobacilli che raggiungono il fegato attraverso la vena porta o per via onfalogenica o per continuità come accade nelle peritoniti da corpo estraneo (talvolta quest'ultimo può infliggersi direttamente nel fegato). La forma portogena è la più comune e si manifesta con 5-6 ascessi grandi quanto una noce, talvolta sporgenti sotto la capsula. In sezione i noduli appaiono pieni di pus gialloverdognolo e costituiti da una parete bianca all'esterno e gialla internamente. Questi ascessi hanno origine da emboli provenienti dal reticolo o dal ruminante dove sono in corso processi infettivi causati spesso da corpi estranei o da scorretta alimentazione (concentrati); (2.b) epatite purulenta diffusa del bovino: meno frequente dell'apostematosa. Riconosce le medesime cause. Il fegato è aumentato di volume e presenta nodolini e striature biancastre simili a quelle che si osservano nella leucosi; (2.c) epatite apostematosa disseminata: molti ascessi di piccole dimensioni. E' di solito accompagnata da lesioni simili ai polmoni. Una causa di epatite apostematosa disseminata è la splenite traumatica diffusa; (2.d) epatite apostematosa onfalogenica: deriva da processi infettivi ombelicali. I trombi si distaccano e raggiungono attraverso la branca sinistra della vena porta, il fegato. Per queste ragioni gli ascessi si localizzano a sx; (2.e) ascessi colangitici: rari nel suino dove sono causati dalla migrazione di ascardidi;

3) epatiti necrotizzanti: causate da ruminite necrotizzante da miceti (mucormicosi), necrobacillosi (frequente nei bovini dove raggiunge il fegato per via ematogena, portogena o onfalogena: si formano piccoli focolai necrotici leggermente rilevati, rotondeggianti, dai margini smussati e circondati da un alone iperemico; talvolta il centro è molle e possono trasformarsi in ascessi) o negli ovini, da *Clostridium novy* (si instaura in conseguenza delle lesioni causate da distomi); **4) epatiti interstiziali:** forme a focolaio, diffuse acute e croniche. Il fegato appare aumentato di volume, leggermente scolorito. Talvolta possono essere presenti dei piccoli focolai grigi submiliari. Sono dovute a stasi biliare, anemia infettiva equina cronica, malattie setticemiche, malattie protozoarie del sangue, larve di parassiti. Una tipica forma nel suino è quella causata dagli ascaridi. Talvolta riscontrabili nel cavallo (epatite perilobulare itterogena con proliferazioni duttali ed infarti) sono di natura tossica, parassitaria, infettiva; **5) epatiti granulomatose:** causata da TBC (focolai miliari lardacei o caseosi), actinogranulomatosi (forma nodulare o nodulare nodosa), botriococcosi (cavalli e bovini, noduli fibrosi che includono noduli di pus giallo arancio), morva (noduli grigi con alone emorragico assieme a lesioni più vecchie con centro caseificato), salmonellosi, listeriosi e brucellosi dei vitelli (noduli milari).

7) Cirrosi: cirrosi atrofiche (frequenti nel suino e conseguenti a distrofia tossica: atrofia con macronoduli di tipo fungoide o organo diminuito di volume con noduli di tessuto epatico poco consistente), ipertrofiche (rare, colpiscono il cavallo.)

Si ha aumento di volume del fegato che appare di colorito grigio-nocciola pallido. Nei bovini adulti protuberanze piatte, arrotondate, della grandezza di un uovo circondate da connettivo), biliari (ruminanti: fegato ingrossato, verde, stridente al taglio, indurito).

8) Sclerosi epatiche: la maggior parte è da cause parassitarie; quelle ad eziologia diversa sono più frequenti nel cavallo dove si possono riscontrare una sclerosi perilobulare (fegato aumentato di volume, indurito, fibroso, stridente al taglio) o perilobulare in corso di anemia infettiva cronica o avvelenamenti da pirrolizidini (fegato ingrossato, liscio di consistenza dura; al taglio lobuli molto evidenti e colore grigio-verdognolo).

9) Lesioni parassitarie: **1) distomatosi:** causata da *Fasciola epatica* e da *Dicrocoelium dendriticum* colpisce bovini ed ovini. I parassiti invadono i grossi dotti biliari della porzione sx del fegato causando inizialmente un'infiammazione catarrale che evolve in angiocolite cronica (proliferazione connettivale ed alterazioni cellulari). Il processo si estende poi perifericamente ai dotti (periangiocolite) con sclerotizzazione a causa della proliferazione fibroconnettivale e progressiva invasione verso il centro dei lobuli. Ciò determina atrofia dei lobuli. Il lobo sx è ridotto di volume, appiattito, con cordature biancastre corrispondenti ai dotti colpiti mentre il lobo dx presenta ipertrofia compensatoria. Sezionando l'organo in fase non cronica, i dotti appaiono ectasici e ripieni di materiale bruno contenente i parassiti. Nella distomatosi bovina si può avere anche colecistite cronica iperplastica ; **2) epatite parassitaria a focolaio nel suino:**

(liver white spot) causata da *Ascaris suum*. Fegato con focolai grigiastri con zone perilobulari di ispessimento connettivale, rivelabili al taglio. Le lesioni hanno aspetto sfumato. I lobuli appaiono atrofizzati; talvolta lesioni necrotico emorragiche. Sono colpiti anche i polmoni; **3) Echinococchi:** (ruminanti e suino) cisti epatiche di volume variabile da un grano di miglio a una testa di bambino contenete liquido incolore sotto tensione. Talvolta presenza di sabbia idatigena e cisti figlie. Il reperto più frequente è quello di idatiti sterili o cisti calcificate. **4) Cisticercosi** (piccoli ruminanti, suino) larve di *Cysticercus tenuicollis* forma immatura di *Tenia hydatigena* oppure nel coniglio di *Cysticercus pisiformis* larva di *Tenia pisiformis*; **5) Calicosi nodulare degli equini:** nematodi del cavallo con formazione di piccoli noduli calcificati; **6) Coccidiosi epatica del coniglio:** cordoni biancastri, noduli e colangite catarrale cronica.

- 10) Neoplasie:** tumori primari (nei bovini formazioni ben incapsulate denominate adenoma flavum: formazione unica verdastra o giallastra; carcinomi ghiandolari) e secondari (frequenti quelli del tessuto linforeticolare).

Pancreas all'esame è possibile riscontrare:

- 1) Malformazioni** (pancreas accessori, anulare, divisum, milze accessorie nel pancreas).
 - 2) Calcoli pancreatici:** abbastanza frequenti nel bovino.
 - 3) Necrosi:** ascaridi nel suino e nel malrossino; si può osservare steatonecrosi caratterizzata dalla presenza nel parenchima epatico di noduli grigio giallastri.
-

- 4) Iperplasia nodulare:** si osserva negli animali anziani.
- 5) Pancreatiti:** pancreatite acuta emorragica (aumento considerevole di volume dell'organo, necrosi del parenchima e del tessuto adiposo. Questa lesione può comparire in corso di peste suina classica ed africana), pancreatite catarrale (colpisce *in primis* i dotti pancreatici e poi si estende al parenchima), pancreatite acuta sierosa (essudazione sierosa e processi regressivi del parenchima. Ha eziologia tossica e dietetica), pancreatite purulenta (poco frequente. Si può riscontrare in corso di adenite equina o per traumatismi o per continuità. Si può presentare in forma diffusa o localizzata), pancreatite cronica (si distingue per la proliferazione del connettivo, può essere atrofica o ipertrofica con formazione di noduli simili a quelli riscontrabili nella cirrosi epatica; a volte è provocata da parassiti del genere *Strongylus equinus* nel cavallo).
- 6) Processi neoplastici.**
-

B) Apparato Urinario:

- 1) Anomalie congenite dei reni** (agenesia, ipoplasia, rene bilobato, plurilobato, sinfisi renale con fusione dei 2 reni, cisti congenite).
 - 2) Disturbi del circolo renale:** iperemia (congestione venosa da insufficienza cardiaca o stasi splanchnica) attiva ed emorragie (malattie infettive acute: peste suina, avvelenamento), infarto renale (per embolia da tromboendocarditi o per metriti settiche; si presenta se acuto di colore rosso scuro, se cronico bianco-giallastro), arterosclerosi.
 - 3) Alterazioni regressive dei reni:** nefrosi con colliquazione del parenchima nelle infezioni dell'ovino da *Clostridium welchii*, oppure con colorazione pallida del tessuto nelle nefrosi da steatosi nei suini, pigmentazione verdognola nelle nefrosi colemica in caso di ittero grave, colore bruno rossastro nelle malattie emolitiche. Sono causate da processi infettivi, intossicazioni (da ossalati e mercurio), tossiemie gravidiche, stati embolici, micotossicosi da ocratossina A; possono essere glomerulari o tubulari; amiloidosi (bovini: reni aumentati di volume e colorito pallido arancio. Al taglio colorito giallo uniforme oppure distribuito in piccoli focolai puntiformi lucenti o lineari), nefrocalcinosi, xantinosi e guaninosi
-

(accumulo nel rene di xantina e guanina; si ha nei vitelli e macroscopicamente si evidenzia con superficie granulosa con focolaietti bianchi, corticale atrofica, strie radiali di colorito pallido gessoso), infarti urici (suinetti e vitelli), pseudo-melanosi renale (bovino: colorazione bruna diffusa nella corticale).

- 4) Nefriti: glomerulonefriti** (sono le forme infiammatorie meno frequenti negli animali domestici e sono quasi sempre a focolaio e non diffuse; sono causate da mal rosso acuto, peste suina, malattie a decorso cronico quali TBC e ascessi, poliartrite dei puledri, infezioni streptococciche, stafilococciche, da *E. coli*, Pasteurella, Salmonella, nella toxoplasmosi, nell'anemia infettiva equina; da un punto di vista macroscopico i reni in fase acuta appaiono semplicemente aumentati di volume o edematosi, talvolta sono evidenti nella corticale puntini rossi corrispondenti a glomeruli iperemici; nei casi cronici si osservano due differenti forme: la forma renale liscia (caratterizzata da modico aumento di volume del rene, ispessimento della capsula, colorito rosa-grigiastro ed incremento della consistenza) e la forma grinzosa (più frequente della prima, si manifesta con riduzione del volume, adesione capsulare tenace, colorito grigiastro e consistenza aumentata. La superficie sottocapsulare è grinzosa e granulosa. I granuli sono grandi quanto una testa di spillo o un grano di miglio. I confini cortico-midollari sono indeterminati); nefriti interstiziali (sono le forme infiammatorie più frequenti negli animali; interessano l'interstizio del parenchima renale e solo secondariamente i nefroni; possono essere a focolaio o diffuse. Nel bovino sono presenti forme a focolaio con esili
-

striature radiali, corticali, grigie e a focolai più estesi. Le cause sono: vaiolo ovino, ruminiti, leptospirosi, febbre catterrale maligna. Nei vitelli si può riscontrare una nefrite a macchie bianche con focolai e noduli circondati da alone iperemico simil leucemoide. Le forme diffuse, invece, nel bovino sono contraddistinte da aumento del rene, colorito grigio-roseo, consistenza fibrosa, corticale ridotta di spessore e bianco-grigia. Nel suino la nefrite interstiziale si manifesta con focolai isolati o confluenti, bianchi, leggermente sporgenti e con alone iperemico ed è causata da malrossino, corinebatteri, *E. coli*, stafilococchi, streptococchi, *Brucella suis*, leptospirosi.), nefrite purulenta (forme disseminate nei giovani animali per onfaliti, mentre negli adulti per infezioni puerperali ed endocarditi ulcerose; macroscopicamente si evidenziano nodulini grigio-biancastri nella corticale e talvolta striature nella midollare per raccolta nei tubuli di materiale; in alcuni casi sono forme complicate da infarti. Sono dovute ad adenite, streptococchi, diplococchi (cavallo) e all'azione di *Corynebacterium pyogenes* (bovino). Le nefriti purulente diffuse si evidenziano nei bovini adulti con superficie renale esterna granulosa di colorito grigio pallido o grigio-roseo e consistenza fibrosa. Talvolta nei vitelli e nei bovini adulti si riscontrano forme papillari purulente), nefriti granulomatose (da TBC (miliare, nodulare-nodosa, cortico-midollare con strie evidenti all'esterno che corrispondono a noduli in sezione, midollare nodosa multipla con focolai che si estendono ampiamente alla papilla e caseificante con interessamento di un intero lobo che appare bianco-giallastro) o larve migranti di ascaridi nel suino).

- 5) Pielonefriti:** pielonefriti (flogosi purulenta della pelvi e del parenchima renale. Frequente nel bovino, soprattutto nelle vacche (*Corynebacterium renale*), a volte compare anche nel suino (*Corynebacterium suis*) e raramente nel cavallo. Nel bovino si ha aumento di volume dell'organo, lo scapsulamento può essere difficoltoso per coalescenze fibrose o agevole se c'è edema sottocapsulare. I lobi renali mostrano aspetto variegato, sono presenti focolai di consistenza dura, in forma di chiazze grigie e giallastre. Al taglio si evidenziano strisce radiali biancastre e noduli che spesso presentano rammollimento purulento. Nei casi più gravi i noduli si fondono, le papille perdono la loro struttura e vanno incontro a rammollimento. Il bacinetto renale e gli ureteri sono ectasici e contengono materiale catarrale purulento. La pielonefrite si associa di solito ad altre lesioni degli organi addominali. Nel suino viene interessato un solo lobo renale che appare granulomatoso).
- 6) Idronefrosi:** dilatazione della pelvi e dei calici renali per ostruzione al deflusso dell'urina associata a volte, ad atrofia del parenchima renale. Talvolta il contenuto del bacinetto può essere catarrale-purulento.
- 7) Processi neoplastici renali e della vescica.**
- 8) Cistite:** frequente nell'ematuria enzootica bovina con grossi grumi di sangue nella vescica e noduli ulcerosi rosso-bruni. La vescica è indurita, la mucosa spessa, rugosa, con lesioni papillomatose.
- 9) Urolitiasi.**
-

- 10) Lesioni parassitarie vescicali:** talvolta forme larvali di echinococco nella pelvi renale e nell'uretere, *Schistosoma bovis* nel bovino, raramente nel cavallo *Gasterophylus emorroidalis*.

C) Apparato Cardiocircolatorio:

- 1) **Anomalie congenite del cuore:** si possono riscontrare al macello casi di teratologia di Fallot (caratterizzata da comunicazione interventricolare, stenosi dell' arteria polmonare, trasposizione a dx dell' aorta, ipertrofia cuore dx), persistenza del foro ovale (con comunicazione dei 2 atri), del foro interventricolare e del dotto di Botallo (anastomosi dell' aorta e dell' arteria polmonare), cisti valvolari .
 - 2) **Pericardio:** frequenti le emorragie in corso di malattie infettive, avvelenamenti ed asfissia. Si possono avere raccolte patologiche (**emopericardio:** per rottura delle coronarie, dell' aorta, della polmonare e del cuore; **idropericardio:** in corso di edema generalizzato da tossiemie). Raramente il cuore può erniare da una rottura del sacco pericardio. Frequenti le pericarditi spesso da cause infettive e raramente tossiche. Si possono rinvenire **pericarditi sierose, fibrinose** (in principio sono caratterizzate da un opacamento della sierosa, in seguito si ha deposito di fibrina fra i 2 foglietti in forma di fiocchi o filamenti bianco-giallastri. La fibrina spesso determina la formazione di aderenze con l'epicardio e, a seguito dei movimenti del cuore, si ha una disposizione particolare dei filamenti ed il cuore viene definito "*cor villosum*"), **fibrinoso-emorragiche** (carbonchio ematico),
-

purulente e purulento-icorose. Nei bovini comune la pericardite da corpo estraneo proveniente dal reticolo (pericardite purulento-icorosa con aspetto di *cor villosum* ed incapsulamento del corpo estraneo). Nei suini sono frequenti nelle pericarditi da *Haemophilus suis* (poilsierosite sierofibrinosa), nelle infezioni da *Mycoplasma*, nel malrosso, nella salmonellosi, nelle pesti e nelle setticemie streptococciche e pasteurellari. Le pericarditi fibrinose o fibrinose-purulente possono evolvere in **pericarditi croniche** nelle quali la fibrina viene gradualmente sostituita da grossi cordoni di collagene e, nei casi progrediti, il cuore appare avvolto da una spessa corazza di tessuto di granulazione. Nelle forme lievi di pericardite cronica si riscontrano villosità e panni sottili solo in corrispondenza di zone circoscritte della sierosa. Questo reperto è frequentissimo nei giovani bovini e compare sull'epicardio dell'arteria polmonare e della aorta, la causa non è conosciuta. Il pericardio può essere sede di **tubercolosi** (forme nodulari: sierosa con tessuto granulomatoso vellutato e noduli bianco giallastri; forma diffusa granulomatosa: tessuto granulomatoso che ingloba il cuore; forma diffusa caseosa).

- 3) Miocardio: atrofia, ipertrofia, infarto, miocardopatie dietetiche** (spesso si osservano alterazioni solo istologiche. Carenze di nutrienti quali avitaminosi B nei suini e nei cavalli, ipervitaminosi D ed avitaminosi E causano alterazioni e degenerazioni delle fibre muscolari cardiache. Nei bovini il deficit di rame provoca miocardio sottile, pallido e floscio; nei suinetti il deficit di ferro causa dilatazione cardiaca ed effusione di liquido in pericardio mentre la deficienza di vitamina A nelle scrofe provoca conseguenti difetti cardiaci
-

congeniti nei neonati. Si possono verificare in stato di ipovitaminosi lesioni necrotiche da stress del miocardio come accade nella necrosi da trasporto dei vitelli). Tra le miocardiopatie dietetiche particolare interesse rivestono, da un punto di vista ispettivo, due condizioni che colpiscono il suino: la "Mulberry heart disease" (dovuta a cause stressanti e dietetiche quali scarsa presenza di selenio e vit. E ed abbondanza di lipidi instabili nella dieta; si ha versamento pericardico ed in seguito coagulazione con petecchie ed echimosi al cuore dx; i polmoni sono congesti ed edematosi) e "Hertzot" (più frequente nei suini all'ingrasso di 5 mesi. Il cuore mostra iperemia ed emorragie in diverse aree, si associano lesioni alla tiroide per collasso dei follicoli ed atrofia delle corticosurrenali). Le **miocardiopatie tossiche** nei ruminanti sono spesso dovute ad ingestione di piante velenose e determinano piccole zone degenerative di colore chiaro nel miocardio frammiste a petecchie e sangue scuro. Le **miocarditi** possono essere **siero-emorragiche** (nel carbonchio ematico, nel malrosso, nella pasteurellosi, nel carbonchio sintomatico), **purulente** (da *Corynebacterium pyogenes* nei bovini), **purulento-gangrenose** (da corpo estraneo nei bovini), **interstiziali** (miocarditi virali: moderato rigonfiamento del miocardio con strie e punti bianchi in sezione ed in superficie. Si ha in corso di afta dove, per le striature del setto interventricolare e delle pareti dei ventricoli, si parla di cuore tigrato. Altre malattie virali che possono determinarle sono: anemia infettiva equina, herpesvirus equine, pesti suine, febbre catarrale maligna, encefalo-miocardite da Picornavirus dei suini), **granulomatose** (TBC, morva,

actinogranulomatosi; nella TBC focolai milari con centri caseificati o calcificati, talvolta noduli subendocardici) ed **eosinofiliche** (bovino). Le **lesioni parassitarie** sono frequenti nel miocardio (Cisticerchi, Echinococco, Trichinella).

- 4) **Endocardio**: calcificazione (bovini ed equini), melanosi, emorragie, trombi. Le endocarditi sono di solito esito di processi patologici cronici. Si riscontrano **A) endocarditi valvolari** e B) parietali. Tra le prime si hanno: A.1) **endocarditi sierose** (tumefazione gelatinosa delle valvole per edema infiammatorio alla quale può seguire retrazione sclerotica), A.2) **endocardite superficiale o tromboendocardite semplice** (focolai circoscritti mollicci, gialli, asportabili, ai bordi delle valvole e poi formazioni verrucose aderenti ai lembi delle valvole nella forma detta "endocardite verrucosa"), A.3) **ulcerosa** (è la forma più frequente negli animali domestici ed è causata da virus e batteri quali *Erysipelotrex rusopatie*, streptococchi, *E. coli*, Leptospira. La presenza di erosioni sulle valvole atrioventricolare più spesso (e a volte su quelle vasali) determina la formazione di trombi con aspetto a cavolfiore o poliposo. All'interno dei trombi è presente tessuto di granulazione. I trombi hanno colore grigio-giallo o rosso-giallo ed appaiono ricoperti da un sottile coagulo di sangue. Possono raggiungere dimensioni tali per cui occupano l'intera cavità cardiaca). Si possono osservare A.4) **endocarditi fibrose o retrattanti** nelle valvole (sono l'esito di pregresse endocarditi acute) o **stenosi** delle stesse. Raramente si osservano **B) endocarditi parietali** (con trombi diffusi nel carbonchio sintomatico del bovino, per corpi estranei o per continuità da endocarditi valvolari).
-

D) Apparato Respiratorio:

1) Vie respiratorie superiori: frequenti nelle **cavità nasali**, i disturbi del circolo e le **emorragie** intraparietali (petecchie, ecchimosi, soffusioni ecc.) oppure cavitare (rinorragia). In quest' ultimo caso le alterazioni sono evidenti in fase di esame ante-mortem. Sono causate da traumatismi o processi tossico-infettivo come la peste suina. Emorragie nasali possono presentarsi raramente a seguito di micosi delle tasche gutturali nel cavallo. Altri **essudati patologici** possono essere evidenziati al macello a seguito di riniti di natura infettiva. Ne sono esempi la malattia delle mucose dei bovini (essudato siero-catarrale), l' adenite equina (essudato muco-purulento), la febbre catarrale maligna dei bovini (panni fibrino-ulcerosi), la TBC, la morva, l'actinogranulomatosi, nelle quali, talvolta, i noduli vanno incontro a lesioni con fuoriuscita di materiale biancastro. Essudati sierosi o catarrali-purulenti si possono avere anche in caso di reazioni allergiche. Talvolta negli ovini è possibile evidenziare delle fistole per empiema dei seni paranasali dovuto a miasi (*Oestrus ovis*).

Nella **laringe** possono essere evidenti i segni di **edema** o di **laringite** da processi infettivi (reazioni allergiche, carbonchio ematico, malattia degli edemi).

Le **infiammazioni** della **trachea** sono assai frequenti e possono essere catarrali, muco-purulente (si riscontrano ad esempio, in corso di rinotracheite infettiva dei bovini) e difterioidei (in questo caso compare necrosi della mucosa ed essudazione fibrinosa). I **tumori** della trachea e della laringe non sono frequenti.

1) Vie respiratorie inferiori:

2.1) bronchi: sono frequenti le **bronchiti** da cause parassitarie, infettive e da agenti irritanti ; sono contrassegnate da iperemia ed essudazione catarrale, mucopurulenta o da lesioni fibrinoso-ulcerative e proliferative. Sempre nei bronchi possono essere evidenziate **bronchioliti** obliteranti con nodulazione miliare polmonare diffusa o **bronchiectasie** sacciformi o cilindriche superiori a 2 mm, chiaramente visibili nel parenchima soprattutto dopo sezione dello stesso. Sono dovute ad alterazioni istologiche causate da bronchite cronica o TBC.

2.2) polmone: alterazioni congenite (ipoplasie o agenesie possono comparire nell' intero polmone o colpire i singoli lobi. Si possono avere incisure in soprannumero con conseguente polmone plurilobato o polmoni soprannummerari per la presenza di tessuto atelettasico e con bronchiectasie. A volte nei vitelli, si possono notare delle macchie scure dovute a melanosomi maculosa). In rari casi è possibile il riscontro al macello di **calcificazioni ed ossificazioni metaplastiche** del parenchima polmonare con lobuli pallidi e rilevati all'apparenza enfisematosi ma induriti al tatto e stridenti al taglio per il deposito di sali di calcio dovuto a ipervitaminosi D, iperparatiroidismo, nefropatie, neoplasie del tessuto

osseo ecc. . Molto frequenti le **alterazioni del circolo ematico** come le iperemie. Nell' iperemia passiva cronica conseguente a problemi cardiaci è possibile riscontrare un colorito bruno dell'organo ed indurimento del parenchima. Un' iperemia ipostatica si può riscontrare nei polmoni degli animali macellati d' urgenza per malattie debilitanti o decubito costo-addominale prolungato. In questi casi il sangue ristagna nelle zone più declivi. In corso di iperemia passiva acuta a seguito di affezioni cardiache invece, il sangue è omogeneamente diffuso nei polmoni che appaiono aumentati di peso e talvolta volume, mentre in sezione defluisce un essudato schiumoso ed emorragico.

Nel polmone sono inoltre frequenti gli **infarti** da emboli e trombi di diversa natura (neoplasie, trombi da malattie infettive quali la pleuropolmonite contagiosa dei bovini, emboli da lipidi per frattura di un osso lungo ecc.). **Polmoni edematosi** ovvero aumentati di volume, lucidi, con abbondante liquido in sezione, si hanno in corso di insufficienza cardiaca cronica, congestione, peste equina, intossicazione o irritazione per inalazione di sostanze di varia natura.

Collasso ed atelettasia si manifestano con polmoni di dimensioni ridotte e colore grigio-roseo o rosso mattone. Se localizzate nel parenchima, il tessuto appare depresso. Al tatto si può notare indurimento mentre la superficie pleurica è rugosa. Il collasso e l' atelettasia sono causati da fenomeni occlusivi degli alveoli (bronchiti, tumori, cisti parassitarie da echinococco, nodi tubercolari) o da compressioni (idrotorace, pleuriti, tumori, ernia diaframmatica, meteorismo del ruminante).

Gli **enfisemi** del parenchima polmonare determinano un aumento uniforme o localizzato di volume, colorito pallido ed asciutto, crepitio al tatto. Vengono provocati frequentemente da allergie, bronchiti, broncopolmonite.

Un riscontro frequentissimo al macello è la presenza di **cisti parassitarie polmonari** (*Echinococcus granulosus*, *fasciola hepatica* nei bovini ecc.).

Assai usuale all' ispezione post-mortem è il rilievo di **processi infiammatori** del tessuto polmonare da cause prevalentemente infettive (pasteurellosi, Micoplasmosi, *Corynebacterium*, *Haemophilus*, *Salmonella colerae suis*, mal rosino, influenza suina, polmonite da haerpesvirus suini, polmonite contagiosa dei cavalli, polmonite enzootica suina ecc.) e raramente da traumatismi o agenti irritanti. Le polmoniti possono essere emorragiche, fibrinose, sierose desquamative, necrotizzanti, purulente, gangrenose, infiltrative, interstiziali e granulomatose. Tra queste le broncopolmoniti risultano le più frequenti. Nei vitelli, negli ovini e nei suini si manifestano bilateralmente colpendo le zone antero-ventrali (lobi apicale, cardiaco, intermedio e diaframmatico) dove si possono notare dei focolai o vaste zone rossastre o rosso-giallastre succose, non crepitanti al taglio. Frequentemente il lobuli possono avere aspetto variegato (atelettasici, edematoso-emorragici, enfisematosi) mentre in sezione gemmono materiali muco-purulenti. Caratteristico in sezione, il reperto di zone giallastre di forma simile ad un quadri-foglio che corrispondono ad acini ripieni di secreti patologici. Le pleure possono essere iperemiche e leggermente ispessite. Nei cavalli, in principio le broncopolmoniti causano un

essudato gelatinoso ambraceo attorno ai bronchi ed a livello interstiziale con vasi linfatici ectasici visibili al di sotto della pleura. Di solito in seguito si hanno nodosità e carnificazione del parenchima.

Nelle polmoniti fibrinose in fase acuta si ha un aumento di volume dei polmoni e sezione di taglio umida. In seguito si ha colorito rosso-cupo e superficie più compatta del parenchima che in sezione, è asciutto. Anche in questo caso si può avere carnificazione del tessuto.

Negli ovini si possono avere polmoniti e broncopolmoniti causate da parassiti appartenenti alla famiglia Strongilidae con punti emorragici e noduli grigio giallstri nei quali è sequestrata la larva morta oppure focolai simil lardacei grigio verdognoli. Nei bovini alcuni parassiti possono provocare polmoniti catarrali o interstiziali verminose con zone enfisematose ed atelettasiche o esclusivamente lesioni con noduli emorragici.

Fequenti le **neoplasie**.

Riferimenti bibliografici:

- Paolo S. Marcato. Anatomia ed istologia patologica generale veterinaria. Esculapio, seconda edizione, 2000;
 - F. Guarda G. Mandelli. Trattato di anatomia patologica veterinaria. UTET , seconda edizione, 1996;
 - Regolamento (CE) N. 854/2004 del Parlamento Europeo e del Consiglio del 29 aprile 2004 che stabilisce norme specifiche per l'organizzazione di controlli ufficiali sui prodotti di origine animale destinati al consumo umano.
-

Questo opuscolo è stato realizzato dai Medici Veterinari del Centro Studi Regionale per l'Analisi e la Valutazione del Rischio Alimentare dell'Istituto Zooprofilattico Sperimentale delle Regioni Lazio e Toscana:

Dott.ssa Selene Marozzi

Dott. Roberto Condoleo

Si ringraziano per la cortesia e la professionalità dimostrate il **Dott. Cesare Calvani** ed il **Dott. Ermanno Perotti** della ASL di Latina

Progetto grafico ed impaginazione:

Mario Coscarella

Francesco Pierini



C.S.R.A.

Via del Caravaggio, 99 00147 Roma
Telefono 06/51688013 - Telefono 06/51688423
FAX 06/51688258
Sito Web: www.izslt.it/csra